Aus der Medizinischen Universitätsklinik zu Frankfurt a. M.
Direktor: Professor Dr. W. Nonnenbruch

und aus dem Zahnärztlichen Universitätsinstitut der Stiftung „Carolinum" zu Frankfurt a. M.
stellvertretender Direktor: Professor Dr. C. Scheidt

Über einen Fall von schwerer hämorrhagischer Diathese nach Zahnfleischbluten

Inaugural-Dissertation

zur Erlangung der zahnärztlichen Doktorwürde der Hohen Medizinischen Fakultät
der Johann-Wolfgang-Goethe-Universität zu Frankfurt a. M.

vorgelegt von

Günther Langhoff
aus Hamburg

1940

Druck der Limburger Vereinsdruckerei G. m. b. H., Limburg a. d. Lahn 1941

Aus der Medizinischen Universitätsklinik zu Frankfurt a. M.
Direktor: Professor Dr. W. Nonnenbruch

und aus dem Zahnärztlichen Universitätsinstitut der Stiftung „Carolinum" zu Frankfurt a. M.
stellvertretender Direktor: Professor Dr. C. Scheidt

Über einen Fall von schwerer hämorrhagischer Diathese nach Zahnfleischbluten

Inaugural-Dissertation

zur Erlangung der zahnärztlichen Doktorwürde der Hohen Medizinischen Fakultät
der Johann-Wolfgang-Goethe-Universität zu Frankfurt a. M.

vorgelegt von

Günther Langhoff
aus Hamburg

1940

Druck der Limburger Vereinsdruckerei G. m. b. H., Limburg a. d. Lahn 1941

Gedruckt mit Genehmigung der Medizinischen Fakultät der Johann-Wolfgang-Goethe-Universität zu Frankfurt am Main

Dekan: Prof. Dr. Guthmann
Referent: Prof. Dr. Nonnenbruch
Korreferent: Prof. Dr. Scheidt

R. UNIV.
BIBLIOTHEEK
LEIDEN

Meinen lieben Eltern
in Dankbarkeit gewidmet

Digitized by the Internet Archive
in 2026

https://archive.org/details/IA41551902_0070

Über einen Fall von schwerer hämorrhagischer Diathese nach Zahnfleischbluten.

Der Begriff hämorrhagische Diathese bezeichnet einen Krankheitszustand, bei dem eine Neigung zu multiplen Blutungen an verschiedenen Körperstellen besteht. Es ist dies ein Sammelbegriff ätiologisch recht verschiedener Zustände, den Mathes in seiner Differentialdiagnostik (1928) ablehnt. Morawitz dagegen benützt diese Krankheitsbezeichnung im Sinne von Diathesis-Dispositio-Bereitschaft: „Ein Hämophiler, der gerade keine Blutung hat, ist nicht eigentlich krank, aber es besteht bei ihm dauernd eine Prädisposition zu Blutungen." Morawitz will aber unter hämorrhagischer Diathese nur solche Krankheitsformen verstehen, bei denen die Blutungen nicht als inkonstante Symptome auftreten, sondern im Mittelpunkt des gesamten Krankheitsbildes stehen, also: den Skorbut, die Purpuraerkrankungen und Hämophilie.

Hier haben wir gleich eine erste grobe Einteilung der hämorrhagischen Diathese. Dabei zeigt sich auch gleich die große Schwierigkeit, und jeder Autor, bis in die neueste Zeit, bringt eine andere Einteilung. Es ist aber das Wort „hämorrhagische Diathese" keine Bezeichnung für einen echten „Morbus", sondern für ein Symptom, das bei Krankheiten verschiedenster Aetiologie auftritt.

E. Frank teilte zuerst die Blutungsneigungen, die früher im ganzen als „Purpura" bezeichnet wurden, in zwei Gruppen ein: 1. eine thrombopenische und 2. eine gefäßwandschädigende. Aber diese Trennung ließ sich nicht exakt durchführen, die Begriffe überschneiden sich. Kann man doch bei einer rein thrombopenischen Form eine Gefäßwandschädigung als auslösendes Moment annehmen. Die neueste Einteilung von E. Frank legt rein ätiologische Gesichtspunkte zugrunde:

1. avitaminotischen Typus (Skorbut, Möller-Barlowscher Säuglingskorbut). Kurze Charakteristik: Fehlen des wasserlöslichen Vitamin C, laut Aschoff-Koch:

Minderwertigkeit der Kitt- und Grundsubstanzen des Endothelrohres, des Stützgewebes und der Knochen; Blutungen in das Zahnfleisch, unter das Periost und in die Haarbälge.

2. Die Hämophilie: mangelhafte chemische, nicht mangelhafte morphologische Zusammensetzung des Blutes. Abnorm lange Gerinnungszeit, normale Blutungszeit.
3. Die Thrombopenie: morphologische, nicht aber chemische Anomalie des Blutes, starke Reduktion der Plättchen; Blutungszeit abnorm verlängert, Gerinnungszeit regelrecht.
4. Die Kapillartoxikose, die Hämorrhagie ist nur eine Begleiterscheinung transsudativ-exsudativer Phänomene.

Wir sehen hier schon eine weitgehende Differenzierung der Krankheiten, deren klinisches Bild die Bezeichnung „hämorrhagische Diathese" trägt. Auf dieser Einteilung aufgebaut, aber noch strenger klassifiziert, bringen Morawitz und Naegeli folgende Unterscheidung der hämorrhagischen Diathese:

1. Avitaminosen (Möller-Barlow).
2. Purpura bei allgemeinen Ernährungsstörungen (Purpura senilis, Purpura cachekticorum).
3. Heredo-familiär bzw. endogener Typus:
   a) Hämophilie,
   b) erhebliche Thrombopathien (Jürgens).
      I. hereditäre hämorrhagische Thrombasthenie (Glanzmann),
      II. konstitutionelle Thrombopathie (Willebrand-Jürgens),
      III. Typus Naegeli (Schweiz),
      IV. Typus Jürgens (Sachsen),
   c) Essentielle Thrombopenie (Frank),
   d) Hereditäre hämorrhagische Teleangiectasie (Osler).
4. Infektiöser Typus:
   a) Purpura thrombopenischer und arthrombopenischer Art bei bekannten Infektionskrankheiten,
   b) Purpura epidemica ohne bekannte Grundkrankheit.
5. Toxischer Typus:
   a) Purpura durch chemische Gifte,

b) Purpura durch Autointoxikation.
I. bei Tumoren,
II. Urämie,
III. Cholämie,
c) Purpura durch unbekannte Gifte,
I. Schönlein-Henochsche Purpura,
II. Purpura Majocchie,
6. Purpura bei Blutkrankheiten,
I. bei Anämien:
a) aleukia hämorrhagica bzw. aplastische Anämie,
II. bei Leukämien,
III. bei Lymphogranulomatosis,
IV. Reticuloendotheliosis.
7. Hormonaler Typus, hämorrhagische Diathese und endokrines System.

Diese Einteilung zeigt, was aus dem Begriff „hämorrhagische Diathese" in der neueren Forschung geworden ist. Wenn auch Frank einmal gesagt hat: „die Thrombopenie ist der Ariadnefaden, mit dessen Hilfe wir uns im Labyrinth der hämorrhagischen Erkrankungen zurechtfinden", so gibt uns die obige Einteilung den Beweis, daß die neuere Forschung von einer anderen Seite an die hämorrhagische Diathese herangegangen ist.

Aber im einzelnen Krankheitsfall wird sich eine genaue Bestimmung doch nicht immer durchführen lassen; die einzelnen Symptome, seien sie ererbt oder erworben, können sich überschneiden oder neue Momente treten hinzu und bauen das Krankheitsbild um. Beschreibt doch Hittmair Blutaustritt nach psychischen Traumen. Es wird hierbei die nervöse Selbststeuerung der Kapillaren funktionell gestört. Dadurch soll sich erklären lassen, daß die Form der hämorrhagischen Diathese durch Suggestion und Hypnose zu heilen sei.

W. Schultz vertritt die Auffassung, daß bei der essentiellen athrombopenischen Purpura eine neurosegmentale Gefäßschädigung im Vordergrund steht. Er führt dabei die Annahme französischer Autoren an: „daß es Gefäßnervenkomplexe, vielleicht direkt am Rückenmark wären, welche durch ihre Intervention die Erscheinungen führend regulieren (P.myelopathica, P.nervosa)." Eine andere Frage ist das ätiologische Verhältnis zwischen Purpura, und zwar Purpura Schönlein-Henoch und Tuberkulose. Nach Schultz

sind bei manifest Tuberkulösen ähnliche Symptomkomplexe häufig beobachtet worden. Der Amerikaner S. Bauch hält sogar den Purpuraausbruch auf der Haut für eine lokale, tuberkulöse Manifestation. Schultz nennt dies aber „eine durchaus unbestätigte Behauptung"; allerdings hat er selbst bei einem Fall von orthostatischer Purpura eine ausgedehnte Lungentuberkulose festgestellt. Aber es gibt auch einwandfreie Fälle von Schönlein-Henochscher Purpura, die keine Anhaltspunkte für eine Tuberkulose zeigen.

H. Schulten teilt einen Fall von akuter Thrombopenie und hämorrhagischer Diathese mit, der bei einem Patienten nach einer mit Silberpräparaten behandelten Gonorrhoe auftrat. Der Patient (Student) war anamnestisch gesund gewesen und hatte ohne irgendwelche Folgen gefochten. 10 Tage vor der plötzlichen Erkrankung war eine Bestrahlung der geschwollenen, wahrscheinlich tuberkulösen Halsdrüsen erfolgt. Die hämorrhagische Diathese äußerte sich in Haut- und Schleimhautpetechien mit starken Nasen-, Darm- und Blasenblutungen. Ohne besondere Behandlung war der bedrohliche Zustand nach 14 Tagen verschwunden, eine nach einem Jahr gemachte Nachuntersuchung ergab völlig normale Verhältnisse.

R. Jürgens, der für die Bezeichnung „hämorrhagische Diathese" das Wort „Blutungsübel" eingeführt haben möchte, bringt aufbauend auf der Einteilung von Morawitz diese folgende modifizierte Einteilung:

I. Avitaminosen (Skorbut, Möller-Barlow),
II. Purpura bei allgemeinen Ernährungsstörungen,
  1. Purpura senila,
  2. Purpura cachecticorum (Berührungen zu VI, 2 möglich).
III. Heredo-familiärer bzw. endogener Typus,
  1. Heredo-familiäre Hämophilie,
     sporadische Hämophilie (v. Bernuth),
  2. essentielle Thrombopenie (Frank),
  3. erbliche Thrombopathien:
     a) hereditäre hämorrhagische Thrombasthenie,
     b) konstitutionelle Thrombopathie (v. Willebrand-Jürgens),
     c) Typus Naegeli (Schweiz),
     d) Typus Jürgens (Mitteldeutschland).

IV. Hormonaler Typus:

1. Thrombopenische und athrombopenische Purpura im Praemenstruum,
2. dasselbe im Klimakterium,
3. bei Männern (unsicher),
4. in der Pubertät.

V. Infektiöser Typus:

1. Purpura thrombopenischer und athrombopenischer Art bei bekannten Infektionskrankheiten,
2. Purpura epidemica ohne bekannte Grundkrankheit.

VI. Toxischer Typus:

1. Purpura durch chemische Gifte (Benzol, Salvarsan, Phosphor),
2. Purpura bei Autointoxikation (Leberinsuffizienz, Urämie, schwere Kreislaufinsuffizienz, Tumoren),
3. Purpura durch unbekannte Gifte, Schönlein-Henochsche Purpura, Purpura fulminanz.

VII. Purpura bei Blutkrankheiten:

1. bei Anämien,
2. bei Leukämien,
3. bei Lymphogranulom.

Dieser Einteilung schickt Jürgens eine kurze Einteilung in 6 Gruppen voraus. Er sagt darin, „daß die klinische Untersuchung den Laboratoriumsmethoden der Blutuntersuchung überlegen ist, denn es gibt bei einigen Blutungsübeln noch ausgeprägte und typische Blutungsweisen, die einen Unterschied ermöglichen, wenn wir hämatologisch nichts Krankhaftes finden". So kommt es zu bestimmten, klinisch erkennbaren Blutungstypen:

1. Avitaminotischer Blutungstypus,
2. hämophiler Blutungstypus,
3. thrombopathischer Blutungstypus,
4. thrombopenischer Blutungstypus,
5. hormonaler Blutungstypus,
6. kapillartoxischer Typus.

„Der Blutungstypus gibt also nicht eine bestimmte Aetologie an, er läßt auf eine — Gruppe — schließen, die das Wesen und damit die Gefährlichkeit der Blutung bestimmt."

Die Vitaminforschung hat in das Krankheitsbild der hämorrhagischen Diathese ein neues Licht hineingeworfen. V. Szent Györgyi isolierte aus Pflanzensäften eine Substanz von der empirischen Formel C_6, H_8, O_6. Dieser Stoff, zuerst wegen 6 C als „Hexuronsäure" bezeichnet, wurde von ihm auch aus der Nebenniere gewonnen. 1928 gelang die Identifizierung mit dem antiskorbutischen Vitamin C, daher dann die Bezeichnung „Ascorbinsäure". Zuerst wurden gewisse Mengen dieses Stoffes aus der Paprikaschote gewonnen. 1933 gelang die synthetische Herstellung durch Reichstein. Er weist nach, daß es eine d- und l-Ascorbinsäure gibt, und daß die l-Ascorbinsäure der Nebenniere-Ascorbinsäure und dem Vitamin C identisch ist.

Es wurde aber festgestellt, daß das reine Vitamin C keinerlei Einfluß auf die Blutungsbereitschaft, insbesondere nicht auf die Kapillarresistenz, hat. Das „ungereinigte" Vitamin C der Gemüse, besonders der Apfelsinen und Zitronen, hatte einen wesentlich besseren therapeutischen Erfolg. Morawitz meinte, daß die Fruchtsäfte ein besseres Wirkungsmilieu für die Ascorbinsäure darstellten; durch die Isolation des Vitamin C aus seinem natürlichen Verband würde nur die Wirkungsintensität herabgesetzt. Er nahm an, daß nicht nur die entfernten Stoffe die Wirkung unterstützten, sondern daß in ihnen ein wirkungsvolles Agens wäre. Die Aufklärung brachte v. Szent Györgyi in jüngster Zeit. Es gelang, einen neuen Stoff aus dem Paprika und der Zitrone zu isolieren, dem er günstige Wirkungen bei vaskulärer Purpura zuschrieb: das Vitamin P. Diese Substanz konnte durch ihre Ähnlichkeit mit dem Vitamin C, der gleichen Lokalisation und auch der verwandten Wirksamkeit erst jetzt von diesem isoliert werden.

Torben Jersild beschreibt einen Fall von Purpura Schönlein-Henoch bei einer Frau von 22 Jahren, die seit 8 Jahren in Schüben erkrankte. Es bestanden deutliche Zeichen von mangelnder Kapillarresistenz. Zuerst wurde mit Vitamin C behandelt, ohne daß ein Erfolg eintrat. Dann wurde zweimal in der Woche 20 mg Vitamin P intramuskulär injiziert. Alle Symptome der Schönlein-Henoschen Purpura verschwanden, um aber bei Absetzen des Vitamin P wieder zu erscheinen.

Selbst bei einer 4 Monate lang andauernden absolut Vitamin-C-freien Diät und regelmäßigen Gaben von Vitamin P trat keine Purpura auf.

„Vitamin P (Citrin) ist das Vitamin der Permeabilität" und die Schönlein-Henochsche Purpura hat ihren Grund im Fehlen des Vitamin P. Ammon-Dirscherl beschreiben die Vitamin-P-Wirkung dahin, daß es die Eiweißdurchlässigkeit der Kapillaren hemmt.

Auch L. G. Parson schließt sich der Meinung an, daß das reine Vitamin C keinen Zusammenhang mit der Schönlein-Henochschen Purpura und der Purpura rheumatica hat. Er beschreibt einen Versuch von Dam, Almquist und Stockstadt (1935). Hier wurde an einem Kaninchen künstlich eine Art hämorrhagischer Diathese mit langer Blutgerinnungszeit und skorbut-ähnlicher Hämorrhagien erzeugt. Dieses Krankheitsbild war mit Vitamin C nicht zu beeinflussen.

Nur eine fettlösliche Substanz aus der Schweineleber, aus Hanfsamen und aus gewissen Gemüsearten konnte die Krankheit heilen. Diesen Stoff nannten sie: „antihämorrhagisches Vitamin K".

Further und Ruznyak fanden in Zusammenarbeit mit v. Szent Györgyi in der Zelle zusammen mit dem Vitamin C das Vitamin P. Dieses soll die Durchlässigkeit der schwachen Kapillarwände verringern in jenen Fällen, wo ein therapeutischer Effekt mit Vitamin C nicht erzielt werden kann. Auch W. Schuchard schreibt, daß der Vitamin-C-Mangel allein bei hämorrhagischen Diathesen nicht ausschlaggebend sei, es spielen auch andere antihämorrhagische Faktoren von Vitamin K und Vitamin P sicher eine Rolle. Vitamin K wird als das Koagulationsvitamin bezeichnet.

Ein Mangel an Vitamin K geht mit einer Verminderung des Prothrombingehaltes des Blutes einher. Nach Quick sowie Caroli können Blutungen auftreten, wenn der Prothrombingehalt unter 25 v. H. der Norm beträgt.

Vitamin K ist fettlöslich und kommt vor in jungen Blättern (Spinat) und in Fäulnis übergehenden Eiweißstoffen.

Die Blutungen bei Vitamin-K-Mangel entstehen dadurch, daß kleine Gefäßverletzungen, die auf mechanischen Insult nicht zurückzuführen sind, nicht durch ein Koagulum verschlossen werden, sondern zu fortdauerndem Hervorsickern von Blut Anlaß geben. Es läßt sich nach H. Dam nachweisen, daß der Gerinnungsdefekt auf Verminderung der Prothrombinmenge beruht.

Auch sagt Dam, daß das Vitamin K gegen Skorbut, Hämophilie und Thrombopenie keine Wirkung hat, da hier keine Verminderung des Prothrombins festgestellt würde.

Das Vitamin P (von Bayer als „Citrin-Bayer" hergestellt) ist eine Art Aktivator zur Aufrechterhaltung der nomalen Funktionszustände der Kapillarwand. Dies zeigt sich bei erhöhter Permeabilität der Kapillaren sowie bei verminderter Kapillarresistenz. Somit ist das Hauptanwendungsgebiet des Citrins bei vaskulärer Purpura sowie bei den Fällen von hämorhagischer Diathese, die nicht auf Vitamin C ansprechen.

Jedoch ist die Tatsache ins Auge zu fassen, daß das gegebene Citrin im Organismus nicht aufgespeichert wird. Huszak hat in Tierversuchen festgestellt, daß die während der Versuche gesammelten Exkremente der Tiere annähernd soviel Citrin enthielten, wie den Tieren einverleibt wurde.

Zacho vertritt die Meinung, daß die permeabilitätsvermindernde Wirkung des Citrins sich auch auf das Kapillarsystem der Niere erstreckt; dadurch steht in ursächlichem Zusammenhang, daß die Citringaben die Vitamin-C-Schwelle der Niere erhöhen.

So steht die Vitamin-C-Ausscheidung unter dem Einfluß des Faktors P, und es kann so eine Erhöhung des Vitamin-C-Gehaltes im Organismus erreicht werden.

Zur Bestimmung der Kapillarresistenz hat Torben Jersild eine Apparatur angegeben: „eine 2 cm im Durchmesser große Saugglocke wird am Rand eingefettet und auf die Haut der Schlüsselbeingrube angesetzt. In dem Schlauch, der den Hals der Glocke mit einem Quecksilbermanometer verbindet, ist ein T-Stück eingeschaltet, das durch einen Hahn mit einer Rekordspritze verbunden ist. Bei geöffnetem Hahn wird mit der Spritze eine Minute lang ausgesaugt, der Hahn geschlossen und der Unterdruck abgelesen. Man steigert den Unterdruck allmählich, bis einige Petechien in der Mitte des Saugrohres entstehen. Der dann bestehende Überdruck wird nun als Wert für die Kapillarresistenz genommen. Bei normalen Personen ist ein Wert zwischen 200 und 400 mm Hg gefunden worden. Bei Purpura wird immer ein niedriger Wert festgestellt. Aber das Auftreten spontaner Hautblutungen geht mit der Kapillarresistenz nicht parallel".

Da diese Methode bestimmte, in jedem Falle feststehende Werte nicht gibt, wird die Prüfung der Gefäßwandfestigkeit nach der Methode Rumpel-Leede geprüft. Es wird eine

Staubinde am Oberarm angelegt, um so künstlich eine kapillare Blutung am Unterarm hervorzurufen. Diese Methode ergibt aber auch Blutungen außer bei Mobus Werlhoff und Skorbut, bei Scharlach, Syphilis, Ekzem und Lupus. Sie ist aber bei Hämophilie negativ.

Unabhängig von dem Gefäßfaktor ist dann noch die sogenannte Thrombosezeit zu bestimmen, also die Zeit, in der die Plättchen einen Thrombus bilden. Morawitz und Jürgens geben eine Apparatur an zur Bestimmung der Thrombosezeit extravasculär und unabhängig vom Gefäßfaktor, den Kapillarthrombometer. Hier soll bewiesen werden, ob es eine Thrombasthenie gibt. Bei Thrombasthenie fanden sie eine mangelhafte Agglutinationsfähigkeit der morphologisch und zahlenmäßig normalen Plättchen bei normaler Gerinnungszeit, aber eine verlängerte Thrombosezeit. Dies führte zu der Annahme, daß der Fehler der Thrombenbildung weniger an der Beschaffenheit der Plättchen selbst als im Plasma liegt.

Glanzmann beschreibt eine als „hereditäre hämorrhagische Thrombasthenie", (oder nach A. Schittenhelm als „hereditäre hämorrhagische Thrombopathie" (Glanzmann)) bezeichnete Krankheit, die ihre Ursache in einer Funktionsschwäche des Knochenmarkes in bezug auf die Thrombocytopoese hat. Es soll das Retractocym, ein Ferment der Blutplättchen, fehlen. Der gebildete Thrombus ist weich und preßt kein Serum aus, die letzte Phase des Gerinnungsvorganges, die Retraktion, ist gestört. Außerdem soll noch ein Gefäßfaktor von Bedeutung sein. Hier zeigen die Plättchen pathologische Formen: Granulolyse, Pyknose der Granula, Basophilie des Plasmas und Anisocytose. Das Krankheitsbild gleicht teils der thrombopenischen Purpura, teils der Hämophilie. Der Rumpel-Leedesche Versuch fällt positiv aus.

Bei der Thrombopathie Willebrand-Jürgens findet man wenig pathologisch veränderte Plättchen, normale Zahlen, normale Gerinnungszeit, aber eine stark verlängerte Blutungszeit. Es muß eine Minderwertigkeit der Thrombocyten vorliegen. Die Granulationen in den Plättchen sind manchmal dicht verklumpt, gelegentlich Pyknose, dann sind die Plättchen klein. Im Sternalpunktat: degenerativ veränderte Megacariocyten mit Vakuolen. In diesem Krankheitsfall wurde von Morawitz-Jürgens mit dem Kapillarthrombometer bewiesen, daß es eine Thrombasthenie gibt. Die

Agglutination der Blutplättchen ist verzögert und die Thrombosezeit ist stark verlängert.

Die Blutstillung nach Gerinnung des Blutes wird hier dadurch gestört, daß den Plättchen die Fähigkeit zu agglutinieren fehlt. Es ist also eine normale Thrombenbildung durch schlechte Verklebung der Plättchen untereinander, an den übrigen Blutelementen und den Gefäßwänden unmöglich gemacht.

Die Thrombasthenie (Glanzmann) und die Thrombopathie (Willebrand-Jürgens) zeigen sich uns fast in gleichen Symptomen: normale Gerinnungszeit, eine Schädigung der Gefäße als auslösendes Moment der Blutungen, Haut- und Schleimhautblutungen im besonderen: Nasenblutung, Zahnfleischblutung und Genitalblutungen. Außerdem sollen beide Krankheitsformen dominant vererbt werden.

Es soll auch ein Übergang beider Krankheiten in eine Thrombopenie beobachtet worden sein. Es seien noch kurz zwei Typen der Thrombopathien erwähnt, die in einzelnen Landschaften beobachtet wurden:

1. Typus Naegeli (Schweiz). Das klinische Bild steht der Glanzmannschen Form sehr nahe, nur zeigen die Plättchen eine schlechte Agglutination, also eine Verwandtschaft zur konstitutionellen Thrombopathie.
2. Typus Jürgens (Sachsen und Mitteldeutschland). Hier steht das klinische Bild fast übereinstimmend mit der konstitutionellen Thrombopathie zusammen, als Unterschied tritt hier der Gefäßfaktor stark in den Vordergrund, das „Kneifphänomen" ist positiv, der Rumpel-Leedesche Versuch ist auch positiv. Diese Krankheit soll dominant vererbt werden.

Eine andere Form der hämorrhagischen Diathese, die mit normalem Blutbild verläuft, ist die unter dem Sammelnamen Purpura Schönlein-Henoch bezeichnete Krankheit. Die klinischen Beschwerden sind zuerst Schluckbeschwerden mit Schwellung, Erbrechen, Kolik mit Darmblutungen, dann hellrote, linsengroße Bluteruptionen. Es sollen dies keine reinen Blutflecken sein, sondern erythematöse, urtikarielle Effloreszenzen, die hämorrhagisch werden. Die Krankheit tritt in Schüben auf. Frank zählte deshalb die Schönlein-Henochsche Purpura nicht zu den hämorrhagischen, sondern zu den „transsudativ-exsudativen Diathesen mit fakultativ hämorrhagischem Charakter". Die Hä-

morrhagien sind also nur sekundäre Symptome. Glanzmann brachte die Bezeichnung anaphylaktoide Purpura. Die Amerikaner Alexander und Eijermann sahen darin eine Art Allergie gegen gewisse Nahrungsmittel. Heute wird die Krankheit als hämorrhagische Kapillartoxikose bezeichnet, und man stellt so die Gefäßwandschädigung in den Vordergrund.

Alle diese kurz beschriebenen Krankheiten haben gemeinsam verlängerte Blutungszeit und normale Gerinnungszeit. Demgegenüber steht im umgekehrten Verhältnis die Hämophilie; aber auch hier finden wir normale Plättchenzahlen. Das Wesen der Krankheit ist die Gerinnungsstörung. Ob nur hier ein Mangel oder erschwerte Abgabe von Thrombokinose, oder ob die Ursache im Plasma hemmende Substanzen sind, die die Umwandlung von Proserozym in aktives Serozym verlangsamen, und welche Rolle die Kalziumionenkonzentration spielt, möchte ich hier nicht diskutieren. Erwähnen möchte ich nur die Erfolge mit Vitamin A, B, C, D und Calziumphosphatbehandlung bei chirurgischen Eingriffen bei Hämophilen. Das Präparat unter dem Handelsnamen Nateina, ist von einem Madrider Pharmazeuten Llopis.

Flavio Marcantoni beschreibt die Nateina-Wirkung wie folgt: „Bedeutende Vermehrung der roten Blutkörperchen, Vermehrung der Leukocyten ohne Überschreitung normaler Werte, Vermehrung der Blutplättchen bei Purpurakranken, Erhöhung des Hämoglobinindex um ein Drittel, Vermehrung des arteriellen Drucks, Zunahme der Viskosität, Verbesserung der Koagulation, Gewichtszunahme und Steigerung des Kalkgehaltes, gleichzeitig eine Verstärkung der Gefäßwand."

Als außergewöhnliche Form der hämorrhagischen Diathese wäre dann noch die von A. Schittenhelm als extrem seltene Krankheit beschriebene fibropenische Pseudohämophilie zu nennen. Die Krankheit ist nur in zwei Fällen im frühen Kindesalter beschrieben: von Rabe und Salomon 1920 bei einem 9jährigen Knaben und v. Opitz und Frei bei einem 8 Monate alten Mädchen. Beide Kinder stammen aus gesunden Familien. In beiden Fällen bestand große Neigung zu Blutungen, Darmblutungen, großen Blutergüssen nach geringen stumpfen Traumen, ja sogar zeitweises Auftreten starker spontaner Blutungen wie bei Hämophilen und noch intensiver. Die Thrombocytenzahl und das

morphologische Blutbild sind normal. Das der Vene entnommene Blut gerinnt überhaupt nicht wegen des hier vorliegenden Fibrinogenmangels.

Bei schweren Leberschädigungen findet sich eine hämorrhagische Diathese: die hepatische Pseudohämophilie. Es besteht eine Verzögerung der Blutgerinnung wie bei Hämophilen. Nach Frank soll das von Howell aus Leber dargestellte Heparin die Gerinnung aufheben. Infolge der Schädigung der Leberzellen können diese den Stoff nicht mehr genügend zurückhalten, das Blut wird damit überschwemmt und führt so zu Gerinnungsstörungen.

So sieht man, daß die Einteilung der hämorrhagischen Diathese von Morawitz und Naegeli und von Jürgens wohl noch in Zukunft einer anderen weichen wird. Es zeigt alles die große Schwierigkeit der genauen Bestimmung der Ursache des Symptoms, was man einst für eine Krankheit hielt.

Im folgenden möchte ich einen Fall von hämorrhagischer Diathese beschreiben, der seine Besonderheiten hat und die ganzen Schwierigkeiten der genauen Diagnostik zeigt: er zeigt auch, wie sehr gerade der Zahnarzt von diesen Dingen eine Kenntnis haben muß. A. Bauer schreibt: „Das Zahnfleisch gehört zu den feinsten Indikationen sowohl bei den Allgemeinerkrankungen des Organismus als auch bei lokalen Erkrankungsprozessen in der Mundhöhle. Nur in den seltensten Fällen sind Affektionen des Zahnfleisches eine selbständige Erkrankung, sondern stehen am häufigsten mit Erkrankungen anderer Körperteile in ursächlichem Zusammenhang.“ Wohl wird in den häufigsten Fällen gerade der „avitaminotische Typus“ in der zahnärztlichen Praxis zuerst erscheinen, wegen der Charakterisierung dieses Typus durch Zahnfleischblutungen und Entzündung. Aber die spezielle Kenntnis aller Arten von Blutungsübeln gehört dazu, denn gerade die kleinsten Wunden im Munde, sei es die Extraktionswunde eines Zahnes oder sogar die Verletzung der Gingiva beim Entfernen von Zahnstein, können zu bedrohlichen Nachblutungen führen. Schon die Angabe des Patienten, „daß er sehr leicht blute“, soll stets eine ernste Warnung vor größeren Eingriffen ohne Hinzuziehung eines Internisten sein. Der Zahnarzt sollte stets bei Bestehen von schweren Formen von Stomatitis hierin ein Symptom einer Allgemeinerkrankung sehen. Wenn auch die Stomatitis hämorrhagica sehr selten ist, so ist sie ein Symptom

einer Purpuraerkrankung. Die anderen Schleimhautblutungen, hauptsächlich das bei vielen Fällen von hämorrhagischer Diathese beschriebene Nasenbluten, kann fehlen. So schreiben I. Tellier und P. Beyssac (Lyon) 1929 über einen Fall von Stomatitis haemorrhagica mit folgender allgemeiner Purpura:

> Es handelte sich um ein Mädchen von 16 Jahren. Der Mund ist in schlechtem Pflegezustand, das Zahnfleisch angeschwollen. Sie bemerkt seit 3 Tagen allgemeines Unbehagen mit Frostschauern und Kopfschmerzen. Im Mund hat sie weiße Flecke bemerkt, die einen Tag später schwarz wurden; gleichzeitig trat Purpura an den Beinen auf.
>
> Die Mundinspektion ergab hypertrophisches, schwärzlich aussehendes Zahnfleisch, das die Zähne beider Kiefer vollständig bedeckte. Der harte und weiche Gaumen zeigen dieselbe Farbe wie das Zahnfleisch. Temperatur: 39,9 und reichlich intestinale Hämorrhagien. Es werden antiseptische Mundspülungen gemacht. Am nächsten Tag eine Eruption von Purpura an den Beinen. Die Mundhöhle zeigt eine generalisierte Stomatitis mit ausgeprägten Hämorrhagien, das ganze cavum ovis ist von schwärzlicher Farbe. Eine neue intestinale Blutung ist nicht aufgetreten, dafür ist der Urin stark bluthaltig. Es wird intravenös Urotropin und Natriumsalicylat gegeben und mit Wasserstoffsuperoxyd und heißem Wasser Mundpflege getrieben.
>
> Im Oberkiefer sind 76543/4567 bis auf die Wurzeln zerstört, 21/123 cariös, im Unterkiefer sind die Molaren tief cariös, teilweise nur noch Wurzelreste.
>
> Nach etwa 4 Wochen Krankenhausaufenthalt hat sich das Aussehen der Mundhöhle bedeutend gebessert. Die zerstörten, nicht mehr erhaltungsfähigen Zähne wurden extrahiert ohne auftretende Komplikationen. Die Kranke ist geheilt.

Ein anderer französischer Autor Leblau beschreibt diese sogenannte Purpura haemorrhagica, die mit Blutungen in der Mundhöhle beginnt. Er nennt sie „die Gingivorrhagie". „Das Zahnfleisch erweicht, die Zahnwurzeln werden bloßgelegt, dann wird die Fibromucosa blutend. Bei geringstem Saugen oder Reiben fließt das Blut. Bisweilen tre-

ten zwischen den Zähnen kleine, bräunliche Erhebungen des Zahnfleisches auf, die bersten und eine entblößte Fläche hinterlassen, die Ausgangspunkt einer starken Blutung werden kann.“ Neben diesen Erscheinungen in der Mundhöhle treten Hautblutungen an der antero-internen Seite der Beine und am Fußrücken auf, seltener an der postero-internen Fläche des Vorderarmes; ausnahmsweise im Gesicht. Der Verfasser nimmt sowohl eine Modifikation der Gefäße als auch des Blutes an. Die ersten Erscheinungen treten in der Mundhöhle auf; ist die Krankheit schon vorgeschritten, so ist die Prognose stets sehr ungünstig. Der Verfasser beobachtete 3 Fälle, von denen der erste bei einem 20jährigen, tuberkulösen Mann, der zweite bei einem 40jährigen Mann mit syphilitischen Antecedentien rasch zum Tode führte, dagegen bei einer 25jährigen, vor 3 Monaten an Kindbettfieber erkrankt gewesenen Frau gelang die Heilung nach einmonatiger Behandlung mit Adrenalin. Alle 3 Patienten hatten zuerst den Zahnarzt aufgesucht.

Nach Adrenalininjektion hat auch Hittmair Plättchenanstieg 30 Minuten nach der Injektion beschrieben. Als Ursache wird Milzkontraktion angenommen.

Maurice Roy beschreibt einen Fall von Purpura, der auch zuerst im Mund mit buccalen Hämorrhagien begann. Ein 19jähriger Patient blutete während der Krankheit andauernd aus dem Munde, hatte aber auch an den verschiedensten Körperstellen Ekchymosen der äußeren Haut ohne irgendwelche vorausgegangene Traumen. Nach 11 Tagen führte die Krankheit zum Tode, wohl mehr infolge infektiöser Symptome als durch den Blutverlust.

Leider werden keine Angaben über die Blutbeschaffenheit, wie Thrombocytenzahl, Blutungszeit und Gerinnungszeit gemacht. Doch zeigen uns die oben beschriebenen Fälle, wie die Erkrankung der Gingiva im Vordergrund stand.

L. M. Kowensky beschreibt sogar einen Fall von Purpura, der bei einer 30jährigen Patientin nach einer Zahnextraktion auftrat. In diesem Fall soll keine symptomatische Purpura oder Purpura simplex vorliegen, sondern es wird angenommen, daß das Nervensystem beteiligt war. Die spezielle Untersuchung ergab das typische Bild einer Hysterie.

Weinberger beschreibt einen Fall von „Purpura seltener Aetiologie“.

Hier suchte eine Patientin von *22* Jahren, die nie ernstlich krank war und keine Störung des Allgemeinbefindens hatte, die Zahnklinik wegen Zahnfleischschwellung und Zahnfleischblutung auf. Die Gingiva war livid gefärbt, geschwollen und blutete bei Berührung. Gleichzeitig war Nasenbluten aufgetreten. An der Wange, an den Lippen und dem weichen Gaumen befanden sich mehrere unregelmäßige subepitheliale Blutungen. Ich erwähne nochmals, daß keine allgemeinen Störungen bestanden, auch keine Menstruationsstörungen. Das Blutbild ergab eine Thrombopenie (41000). Die Blutungszeit betrug 4 Minuten, 30 Sekunden, die Gerinnungszeit 6 Minuten.

Die Behandlung der Patientin bestand in Darreichung großer Dosen von Kalzium Sandoz. Die Gingivaschwellung sowie die Purpura oris und Epistaxis bildeten sich zurück.

Weinberger bezeichnet diese Krankheit als „essentielle Thrombopenie" (Frank), welche sich erstmalig manifestiert hatte durch Epistaxis, Gingivitis, Gingivaschwellung, Purpura oris und weiterhin durch Hautblutungen, die aber erst an den Extremitäten und am Stamm 3 Wochen nach der Behandlung auftraten. Die Patientin hatte sich dann weiterer Beobachtung entzogen.

Beck schilderte eine akut entwickelte thrombopenische Purpura bei einem 33jährigen Patienten, der früher Operationen und Zahnextraktionen ohne Blutungskomplikationen durchgemacht hat.

5 Tage nach Extraktion von 3 Zähnen wird der Patient mit unstillbaren Blutungen aus Nase und Mund in fast ausgeblutetem Zustand eingeliefert. Der Befund ergab keine arterielle Verletzung, das Blut quillt aus den Alveolen der extrahierten Zähne |567 und den sulzigen Granulationen hervor. Die Temperatur war normal, Puls schwach und erhöht — es bestand verlängerte Blutungs — und Gerinnungszeit — die Thrombocytenzahl: 9000! Die Wunde wurde gereinigt, geglättet und vernäht, dann Bluttransfusion gemacht von 400 ccm. Es treten Petechien an Mundschleimhaut, Lippen und Gesichtshaut auf, es besteht noch Sickerblutung aus Mund und Nase, die durch Tamponade gestillt werden kann. Kalzium und hohe Vitamingaben hatten keinen Einfluß auf das Krankheitsbild. Ein Hämatom der Kieferhöhle erhöht die Temperatur, es tritt Blut im Harn auf. Erst eine erneute Bluttransfusion (400 ccm) bringt die Besserung. Die Zahl der

Thrombocyten steigt auf 92000. Die Blutungen kommen zum Stillstand. Die Krankheit wird auf Medikamentenabusus zurückgeführt.

Der Anlaß zu dieser Mitteilung ist ein Fall von Purpura, der in der Folge von Gingivablutungen nach Zahnsteinentfernung und verschiedenen Versuchen der lokalen Blutstillung entstanden ist.

Zunächst sei die Krankengeschichte wiedergegeben. Es handelt sich um die Patientin Frau M. W., 31 Jahre alt, die am 9. 6. 40 in der hiesigen Universitäts-Zahnklinik aufgenommen wurde und am 10. 6. 40 in die Medizinische Univ.-Klinik verlegt wurde.

Anamnese: 10. 6. 40.

Familie (Angabe der Mutter): Ein Großvater mütterlicherseits sei mit 69 Jahren an einer Blutkrankheit gestorben. Er habe auch zu viel weiße Blutkörperchen gehabt und zu wenig rote, nur 15%. Die Mutter lebt, ist gesund. Vater im Weltkrieg gefallen.

Kinder: 5jähriges Mädchen und 3 Monate altes Mädel, beide gesund.

Selbst: Als Kind Masern; Mumps.

1. Regel mit 14 Jahren, regelmäßig, 4wöchentlich, ziemlich stark, über 7—8 Tage. Zwei normale Geburten mit normalem Wochenbett. Schon als Kind hat die Mutter beobachtet, daß die Patientin öfters bei geringem Anstoßen mit den Gliedern an harte Gegenstände an den betroffenen Stellen leicht blaue Flecken bekommen habe.

1929, mit 21 Jahren. Nierenentzündung, 5 Monate krank gewesen. Im Urin habe sich Eiweiß gefunden. Sie habe viel Kopfschmerzen gehabt. Aber weder Hände noch Gesicht seien geschwollen gewesen. Sie habe salz- und eiweißfrei leben müssen. Darauf Besserung. Damals auch Tonsillektomie. Sie habe öfters unter Halsentzündung gelitten.

Vor 3 Jahren habe ihr der sie behandelnde Zahnarzt gesagt, daß sie wegen ihres leicht blutenden Zahnfleisches viel frisches Obst und Zitronen essen müsse, sie leide an einem Vitamin-C-Mangel.

Am 12. 3. 40 die 2. normale, ziemlich rasch verlaufende Geburt. Der Arzt habe ihr Spritzen vor der Geburt gegeben, angeblich, um eine stärkere Blutung zu verhindern. Es sei keine vermehrte Blutung aufgetreten. Nach der Geburt sei sie noch etwa 14 Tage zu Bett gelegen und sei dann bei

mangelhaftem Wohlbefinden aufgestanden. Es sei kein höheres Fieber aufgetreten. Seit der 2. Geburt fühle sie sich nicht mehr frisch, sondern schlapp und müde. Sie habe bis jetzt ihr Kind gestillt, zuletzt 2mal täglich die Brust gegeben.

Ende Mai d. J., am 25. 5. 40, hätten sich leichte Schmerzen im rechten Kniegelenk eingestellt. Das Gelenk sei etwas angeschwollen gewesen, und sie habe leichte Schmerzen bei extremem Beugen, Strecken und beim Auftreten gehabt. Dicht über dem rechten Knie am Oberschenkel habe sie einen handtellergroßen Bluterguß unter der Haut gehabt. Sie könne sich nicht besinnen, sich dort einmal gestoßen zu haben. Später sei eine ausgedehnte bläulich bis grünliche Verfärbung an der rechten Wade bis in die Knöchelgegend aufgetreten.

Anfang Juni 1940: Bei geringem Anstoßen mit dem Ellenbogen an eine Türklinke sei ebenfalls eine ausgedehnte, teils fleckig-bläulich bis grünliche Verfärbung am linken Unterarm bis zum linken Handrücken herab aufgetreten. Deswegen sei sie zum Arzt gegangen, der ihr geraten habe, wenn sich die geringe Schmerzhaftigkeit zurückgebildet habe, sich mit Heißluft und Massage zur Beförderung der Aufsaugung des Blutergusses behandeln zu lassen.

Stärkere Zahnfleischblutungen habe sie seit Anfang Juni beim Zähneputzen bemerkt. Sie habe sich zum Entfernen von Zahnstein am 9. 6. 40 zu einem Zahnarzt in Behandlung begeben. Beim Zahnsteinentfernen sei eine starke Zahnfleischblutung aufgetreten. Sie sei daraufhin zunächst noch einmal zum Zahnarzt zurückgegangen, der sie nach 2maligem Versuch der Blutstillung ins Carolinum überwiesen hat.

Nach Angaben von Oberarzt Dr. Werner habe der Zahnarzt, bei dem die Patientin zunächst in Behandlung gewesen, um die starke Zahnfleischblutung zu stillen, eine Verschorfung des Zahnfleisches mit Trichloressigsäure vorgenommen. Daraufhin sei die Blutung nur noch stärker geworden. Es erfolgte deswegen die Einweisung in die Zahnklinik. In der hiesigen Zahnklinik habe die Patientin am 9. 6. 40, nachts 24 Uhr, 10 ccm Sangostop i.m. erhalten. Morgens, am 10. 6., um 3 Uhr und dann um 6 Uhr je 10 ccm Kalzium, ferner sei mit Stentsmasse eine provisorische Kompressionsprothese angefertigt worden, um die auf das Zahnfleisch gelegte Stryphnongaze besser gegen das Zahnfleisch zu drücken, um das Zahnfleisch besser komprimieren

zu können. Alle diese Maßnahmen hätten keinen Erfolg gehabt. Die ständig rieselnde Sickerblutung aus dem Zahnfleisch sei nicht zum Stehen zu bringen gewesen. Um 9 Uhr erneut Injektion von 10 ccm Sangostop. Ferner sei je eine Injektion mit Novocain-Suprarenin zu 2 ccm der Patientin oben und unten rechts und vor die Schneidezähne gegen die Schmerzen am Zahnfleisch (durch Trichloressigsäure-Ätzung verursacht) gemacht worden. Es wird eine Verlegung der Patientin wegen der hämorrhagischen Diathese in die Medizinische Klinik in Aussicht genommen.

Befund in der Zahnklinik erhoben:

Mittelgroße, mittelkräftig gebaute Frau in gutem E.K.Z. Etwas blasse Hautfarbe. Deutlich pastöse Beschaffenheit der Haut und des Unterhautzellgewebes. Sichtbare Schleimhäute genügend durchblutet. Kein Oedem, keine Exantheme.

Kopf: Die Partie um den Mund sieht etwas gedunsen aus. Die Oberlippe und die rechte Wange, einschließlich der Augenlider sind etwas geschwollen, etwas derb, die Haut darüber glatt und gespannt. In geringerem Maße ist auch die Gegend um den rechten Mundwinkel und die rechte Hälfte der Unterlippe an der Schwellung beteiligt. Nur angedeutete Schwellung findet sich auf der linken Seite der Ober-und Unterlippe. Die rechte Nasolabialfalte ist völlig verstrichen. Die Haut ist besonders in den zentralen Partien der Schwellung etwas bläulich durchschimmernd, in der Umgebung von glasigem Aussehen. Druckempfindlichkeit im Bereich der Schwellung geringer, besteht subjektiv das Gefühl der Spannung.

Das Zahnfleisch, besonders am Oberkiefer, ist aufgelockert, wund. (Verätzung?) Aus ihm läuft ständig eine leichte Sickerblutung, die das Zahnfleisch mit Blutkoagula großenteils bedeckt. Im Mund reichlich frisches und geronnenes Blut.

Die Schleimhaut der Oberlippe ist dunkelbläulichrot fleckig verfärbt. Auf eine eingehende Untersuchung wird wegen der eventuellen Vermehrung der Blutung verzichtet.

Die Zunge ist etwas belegt und mit Blut beschmiert.

Oftmals müssen die Stryphnongazetampons wegen der ständigen Blutdurchtränkung gewechselt werden. Die Patientin gibt an, daß sie etwa jede Minute etwas Blut herunterschlucken müsse.

Extremitäten: In allen Gelenken schmerzfrei, passiv und aktiv frei beweglich. Vom linken Ellenbogen erstrecken sich auf der Streckseite des Unterarmes bis auf den linken Handrücken herab zahlreiche, großenteils zusammenhängende, auch einzelstehende, großfleckige, etwas druckempfindliche, bläulich-rote, teils graugrünliche Hautsugillationen.

Mehrere ähnliche Sugillationen, doch hier vorwiegend fleckenhaft, erstrecken sich vom rechten Knie über die lateralen Partien des rechten Unterschenkels unterhalb des Malleolus externus bis auf die laterale Kante des Fußrückens herab. Einzelne gelb-grüne, teils ältere Sugillate am rechten Ober- und linken Unterschenkel.

Es wird zunächst eine ausführliche Blutuntersuchung zur Klärung der Diagnose vorgenommen:

Blutungszeit: (3 mm tiefer Einstich in die Fingerbeere): sehr deutlich verlängert, etwa auf das doppelte der Norm mit 6 Minuten.

Gerinnungszeit: Etwas oberhalb der Norm mit 7½ Minuten.

Es besteht eine mäßige sekundäre Anämie von 77 % HB und 3 950 000 Erytrozyten. Leucozytose von 11 000 mit entsprechender mäßiger Linksverschiebung von 12 % Stabk. zu 71 % Segmentk. Die basophilen Zellen sind mit 2 % erhöht, die Lymphozyten mit 11 %, etwa entsprechend der neutrophilen Leukocytose verringert. Eosinophile werden völlig vermißt. Erst nach Durchsuchen des ganzen Ausstrichpräparates wird ein Eosinophiler gefunden.

Im roten Blutbild: außer geringer Anisocytose kein pathologischer Befund. Doch beim Auszählen der Leucozyten kommen ein basophiler und ein polychromatischer Erythroblast (Normoblast) und ein basophiler Normozyth ins Gesichtsfeld. Die Thrombocytenzahl ist mit 210 000 normal. Reticulocythen mit 11 % etwas oberhalb der Grenze der Norm.

Die BSG ist deutlich beschleunigt mit 33/66/102 mm.

Nach dem obigen Blutstatus ist eine Thrombopenie als Ursache für die Erkrankung ausgeschlossen worden. Differentialdiagnostisch kommen weiter in Frage: Schönlein Henochsche Purpura, C-Avitaminose (Skorbut) und Thrombasthenie.

Zur sicheren Durchführung der internen Therapie und Diagnostik wird die Patientin mittags in die Medizinische Klinik verlegt.

Ergänzung des Befundes:

Die Schwellung auf der rechten Seite des Gesichtes hat in den wenigen Stunden von morgens 9 Uhr bis mittags erheblich an Höhe und Ausdehnung zugenommen. Sie ist auch deutlich derber und die Haut dauernd gespannter geworden. Die Patientin klagt deswegen auch über leichte Schmerzen und Spannungsgefühl im Gesicht. Die Haut sieht stärker glasig durchscheinend aus, und es schimmert weit ausgedehnter als morgens die bläuliche Farbe des Blutergusses hindurch. Die dunkelbläulich-rot-Verfärbung der Lippen- und Wangenschleimhaut hat ebenfalls zugenommen. Die Schwellung der Oberlippe, der rechten Wange und geringer auch der linken Hälfte der Unterlippe ist jetzt so dick, hart und starr geworden, daß die Patientin den Mund, z. B. zum Trinken nicht mehr schließen kann. Das rechte Auge ist durch die allmählich dunklerblau-schwarz-werdende Schwellung der Augenlider und deren Umgebung bis auf einen kleinen Spalt zugeschwollen. Es sickert immer noch langsam etwas Blut aus der jetzt fast völlig zugeschwollenen und nicht einzusehenden rechten Hälfte der Rima ovis heraus. Die Gegend des Zahnfleisches ist laufend mit frischen, mit Sangostop getränkten Mulltupfern vorsichtig bedeckt. Die über daumendicke Oberlippe ist rüsselartig durch die pralle Schwellung aufgeworfen. Ähnliche Veränderungen jetzt auch an der Unterlippe.

Sonst, Pupillen: mittel-gleichweit und reagieren prompt und ausgiebig auf L. und C.

Nase, Ohren: äußerlich o. B.

Hals: Keine Struma, keine Lymphknotenvergrößerungen. rungen.

Thorax: Gleichmäßig und gut gewölbt, seitengleiche ausgiebige Atemexkursionen. Vorn und über den seitlichen Partien reines Vesikuläratmen und sonorer Lungenklopfschall. Auf eine Untersuchung der Lunge am Rücken wird bei der Schwere des Zustandes bei der Patientin verzichtet.

Herz: Grenzen regelrecht, nicht verbreitert, Taille deutlich vorhanden. Ml — 9 cm, Mr — 3 cm, Töne rein, etwas dumpf, keine Übergeräusche.

Aktion: gleich und regelmäßig, beschleunigt.

Puls: Ausreichend gefüllt, etwas weich, R.-R.: 120/85 mm Hg.

Abdomen: weich, überall leicht und schmerzfrei, eindrückbar. Keine Abwehrspannung, keine pathologischen Resistenzen.

Leberrand: eben tastbar, perkutorisch bei Inspiration bis etwa 2 cm unterhalb des rechten Rippenbogens. Dämpfungsbreite 10,5 cm.

Milz: nicht tastbar, perkussorisch nicht vergrössert. Nierenlage nicht druckempfindlich.

Extremitäten: s. O.

Z. N. S. Etwa seitengleiche, teils etwas schwache Sehnen-Periostreflexe an den oberen und unteren Extremitäten. Keine pathologischen Reflexe, insbesondere keine Pyramidenbahnsymptome.

Verlauf:

10. 6. Es besteht eine Temperatursteigerung auf 38,4 und entsprechende Pulsbeschleunigung. Der Urin ist makroskopisch dunkelgelb, etwas trübe.

Mikroskopisch: vermehrte Leucozyten, keine Erytrozyten, E: ø.

Auch Ub und Ubg negativ, Patientin erhält 20 ccm Sangostop i.m., Eisbeutel auf die rechte Gesichtsseite und reichlich Zitronenwasser eisgekühlt zu trinken, um ihr Vitamin C zuzuführen.

Am Abend ist die Schwellung und Blaufärbung noch ausgedehnter geworden, hat auch auf die linke Hälfte der Oberlippe übergegriffen. Eine geringe Sickerblutung ist trotz laufender Behandlung mit sangostop-getränkter Gaze immer noch vorhanden.

Zur Nacht erhält die Patientin gegen die Schmerzen und das Spannungsgefühl zur Beruhigung 0,2 Luminal und 0,3 Pyramidon.

11. 6. 40.

Die Entstellung des Gesichtes ist durch weitere Zunahme der Schwellung, besonders der jetzt wallartigen, rüsselförmigen, starren Oberlippe und durch die ausgedehnte blauschwärzlich, teils bläulich-bräunliche Verfärbung der Haut und der Mundschleimhaut hochgradig geworden. In der Gegend der rechten Nasolabialfalte haben sich mit wasserklarer Flüssigkeit gefüllte erbsengrosse Epidermisbläschen gebildet. Die Haut und das darunterliegende Gewebe in der

Umgebung der intensiveren, bis an die Epidermis reichenden dunklen Verfärbung sieht glasig, blaß und mangelhaft durchblutet aus. Die Sickerblutung ist gering.

Psychisch ist die Patientin nach wie vor völlig klar und sogar recht rege. Da sie sich durch Sprechen kaum verständlich machen kann, schreibt sie alle Wünsche und Aussagen auf. Außer dem mäßigen Schmerz- und Spannungsgefühl scheint die Patientin in ihrem Allgemeinbefinden wenig beeinträchtigt zu sein. Seit Mittag besteht die mit dem heutigen Tage erwartete Menstruationsblutung. Die erste Regel nach der Geburt habe die Patientin vor 4 Wochen gehabt, ohne Veränderung an Stärke und Dauer gegenüber den früheren.

Die Patientin wird Herrn O.A.St., Frauenklinik, vorgestellt, da bei der Blutungsbereitschaft mit einer eventuell abnorm starken Regelblutung gerechnet werden muß, die einen gynäkologischen Eingriff erforderlich machen könnte. Nach Bestimmung der Vitamin-C-Ausscheidung erhält die Patientin 500 mg Cebion i.V.

Kontrolle des Blutbildes ergibt außer einer anscheinenden Zunahme der Anämie keinen wesentlichen Unterschied gegen gestern.

Die morgens nochmals bestimmte Blutungszeit durch einen 4 mm tiefen Einstich ins Ohrläppchen ergibt eine sehr starke Blutung und die hochgradige Verlängerung von 15 Minuten.

Die Sternalpunktion ergibt eine etwas vermehrte Erytro- und Leucopoese bei normalen Verhältniszahlen der Vorstufen beider Zellarten. Kein Auftreten von pathologischen Formen.

Abends: Bluttransfusion von 500 ccm. In dem vorher entnommenen Blut findet sich reichlich Prothrombin.

Die Gerinnungszeit nach der Methode von Caroli beträgt bei mehreren Versuchen 24,5 bis 27,5 Sek. (Normal bis 35 Sek.)

Zur Klärung, ob es sich um eine C-Avitaminose handelt, soll eine Erkundigung über den Befund des Zahnfleisches beim erstbehandelnden Zahnarzt (vor der Verschorfung) eingezogen werden.

Kapillarmikroskopie: (Dr. Göpel.)

12. 6. 40: Blaßes, gefäßarmes, unscharfes Bild (Oedem). Kapillaren, soweit zu sehen, hochgradig verengt. Normalgeformt. Keine Blutaustritte. Soweit Strömung zu beobachten, jagende Strömung.

Die Resistenzbestimmung der Erythrocyten ergibt normale Werte. Es fällt dabei die erst nach 35 Minuten nach der Schüttelblutentnahme auftretende Gerinnung des Schüttelblutes auf.

Erneut 500 mg Cebion i.V. und 2 ccm Karan. Die Schwellung und Verfärbung des Gesichtes hat wieder zugenommen und hat weit auf die rechte Halsseite übergegriffen.

Auch die Schwellung der linken Gesichtsseite ist ausgedehnter geworden. Das linke Auge ist jetzt auch stark blau unterlaufen und soweit zugeschwollen, daß die Patientin es nur gering öffnen kann.

11. 6.: Keine wesentliche Veränderung im Zustand der Patientin. Die stark geschwollenen, das Gesicht hochgradig entstellenden Partien fühlen sich warm an. Die Sickerblutung aus dem Zahnfleisch hat weiter etwas abgenommen. Patientin klagt über Druck- und Beklemmungsgefühl in der Herzgegend.

Eine nochmalige vorsichtige Kontrolle des Status ergibt keine wesentliche Änderung im Herz- und Lungenbefund. Nur die Tachycardie hat erheblich zugenommen: 152/Min. Es besteht eine Embryocardie.

Sternalpunktion: 11. 6. 40.

	Myeloblasten		12
	Promyelocyten		21
	Myelocyten		20
	Jugendliche		29
	Stabkörnige		16
	Segmentkernige		19
Eo	Myelocyten		2
Eo	Metacyten		2
Eo	Segmentkörnige		2
	Basophile		—
	Morocyten		—
	Lympho		1
	Plasmazellen		4
	Proeythroblasten		3
	Makroblasten (meist basophile)		7
	Basophile		30
	Polykerne	Normoblasten	22
	Orthochrome		9
	Undifferenzierbar		1
			200 Zellen

Diagnose: Deutlich vermehrte Erythropoese, mäßig vermehrte Leucopoese, doch normale Verhältniszahlen, keine pathologischen Zellformen.

Unter den Stellen der Sternalpunktion und den Einstichen der intraglutealen Injektionen hat sich z. T. ein Sugillat ausgebreitet. Aus der linken Cubitalvene, aus der Einstichstelle der Transfusion und aus der Stichstelle am rechten Ohrläppchen blutet es ständig. Es wird ein Kompressionsverband, mit Sangostop getränkt, angelegt.

Auf eine Kreislauftherapie wird wegen der Gefahr der stärkeren Blutung durch Blutsteigerung zunächst verzichtet. (O. A. Dr. S.). Anfertigung eines EKG wird angeordnet. Der Puls ist recht klein und weich.

Vom erstbehandelnden Zahnarzt, Dr. K., erfahren wir, daß die Patientin mehrfach am selben Tage und in der darauffolgenden Nacht bei ihm zur Behandlung war. Das Zahnfleisch sei wohl etwas geschwollen und locker, doch nicht entzündet gewesen. Es habe eine blaßrosa Farbe gehabt. Nur an einzelnen Stellen sei es am unteren Rande mehrfach gerötet gewesen. Er ist der Ansicht, daß diese leichte Entzündung am Rand als Reaktion auf den reichlichen Zahnsteinbelag an den Zähnen anzusehen wäre. Es habe zunächst nach der Entfernung eine stärkere Blutung gegeben, die er mit dem Kauter durch Verschorfung des Zahnfleisches zunächst gut habe zum Stehen bringen können. Nach einigen Stunden sei die Patientin mit erneuter Blutung nachts bei ihm erschienen. Da erst habe er versucht, die Blutung durch Ätzung mit Trichloressigsäure zum Stehen zu bringen. Erst, da diese Therapie nicht zu Erfolg geführt habe, habe er die Patientin an die hiesige Zahnklinik überwiesen.

Die Angaben des Zahnarztes über die Beschaffenheit des Zahnfleisches lassen mit größter Wahrscheinlichkeit eine skorbutähnliche Zahnfleischerkrankung erwartungsgemäß ausschließen.

Die Patientin gibt auch auf Befragen an, daß sie zwar wenig frisches Gemüse in der letzten Zeit habe bekommen können, daß sie aber in den letzten Wochen 1 bis etwa 3 Citronen pro Woche im Haushalt verbraucht habe. Ferner habe sie auch mehrfach frischen Salat und frischen Spinat als Gemüse verwendet. Ferner haben keinerlei entzündliche Erkrankungen bei ihr in letzter Zeit bestanden. Keine Bronchitis, keine Halsentzündung, keine rheumatischen Schmerzen

in der Becken- und Kreuzbeingegend, keine Schienbeinschmerzen, kein Anhalt für Nachtblindheit.

Die Blutungen aus den Stichstellen stehen unter den leichten Kompressionsverbänden. Die Lippenschleimhaut ist jetzt deutlich in ausgedehntem Maße blutunterlaufen. Das Gewebe und die Haut über der rechten Gesichtsseite ist noch gut warm, also anscheinend noch genügend durchblutet. Die rechte Wangenschleimhaut ist noch intakt, von eventuellen Nekrosen nichts erkennbar. Es wird auf eine genaue Untersuchung wegen der Blutungsgefahr verzichtet.

Abends wird eine Bluttransfusion von 500 ccm vorgenommen, die gut vertragen wird.

Die Resistenz der Erythrocyten ist normal 0,36—0,44.

16. 6. 40.

Patientin gibt an, nachts gar nicht geschlafen zu haben. Die Schwellung des Gesichtes hat nur noch wenig zugenommen heute. Aber die dunkelblauschwärzlichviolette Verfärbung ist im Bereich der ganzen Wange, der bis zur Supraclaviculargegend herab geschwollenen rechten Halsseite und um beide Augen sehr deutlich und intensiv an die Oberfläche getreten. Die Spannung des Gewebes ist immer noch sehr prall. Der Puls ist heute sehr klein und frequent, mur mit großer Mühe zu tasten. Die ganze Mundschleimhaut ist mit schmierigen graubraunen, teils stinkenden Belägen und Koagula bedeckt. Das anfänglich bedeutende Vitamin-C-Defizit beginnt sich auszugleichen. Von den täglichen i. V. gegebenen 2mal 500 mg werden heute am ganzen Tage bereits fast die Hälfte (0,47 g) ausgeschieden. Die Ausscheidung ist also heute beträchtlich größer als die geringe von 0,165 mg von gestern.

Am Nachmittag beträgt der Puls (Herzaktion gezählt) 160/Min. Er ist sehr weich und klein, aber gleich- und regelmäßig.

Das EKG ergibt eine deutliche Myocardschädigung und eine verbreiterte und stark erhöhte P-Zacke. Es besteht deshalb der Verdacht auf eine der Pericarditis entsprechende Störung, eventuell eine Blutung in dem Herzbeutel. Es wird von den Bayer-Werken das Vitamin P (Permeabilitätsfaktor) beschafft. Patientin erhält es als Citrin, 5 ccm i. V. zusammen mit 0,5 g Cebion, 0,2 mg Strophantin und 10 ccm Calcium Sandoz. Vor der Calciuminjektion wird das Blut zur Bestimmung des Calciumspiegels entnommen.

Abends erhält die Patientin 50 000 EH Progynon i.m. zur Verhinderung einer profusen Menstruationsblutung und zur Beeinflussung der Gewebsblutungen. Ferner 2mal 20 Tropfen AT 10.

13. 6.

Patientin wird heute im Kolleg vorgestellt. Das Rumpel-Leedsche Phänomen ist bei Stauung von 5 Minuten Dauer direkt unterhalb des systologischen Druckes negativ.

Medikation: AT 10, Calcium, Citrin, Cebion. Hb und Erythrozyten sind beträchtlich abgesunken auf 52 % bzw. 2 600 000.

Die entstellende Verfärbung ist noch intensiver geworden.

Patientin klagt heute über Druckgefühl in der Herzgegend und erbricht einige Male bald nach dem Trinken. Die Starre der Lippen ist etwas zurückgegangen. Neue Blutungen sind nicht aufgetreten.

Die Zahnfleischblutung ist heute kaum noch vorhanden. Aber die Zähne und die ganze Mundschleimhaut sind mit schmierigen, stinkenden Belägen bedeckt, die Patientin als sehr lästig empfindet. Sie spült oftmals den Mund mit Salbeitee. Patientin klagt heute auch über eine stärkere Mattigkeit. Der Puls ist unverändert hoch, klein und kaum tastbar zwischen 132 und 140 in der Frequenz.

Die Gerinnungszeit geprüft mit Aufsaugen des Blutes in eine Glaskapillare, von der nach je einer Minute immer ein kleines Stück abgefeilt und dann in physiologische Kochsalzlösung geworfen wird, ergibt die beträchtliche Gerinnungsverzögerung von 15 Minuten. Das Blut zu dieser Bestimmung ist durch Einstich in die Fingerbeere entnommen worden.

Einige ccm Blut werden vor der Injektion des Vitamines usw. aus der Vene entnommen und in eine Glasröhre gefüllt. Es tritt überraschenderweise eine Sedimentierung der Blutkörperchen auf, ohne daß zunächst die Gerinnung eintritt. Erst nach 40 Minuten erfolgt die Gerinnung. Die vorher wiederholt aufgeschüttelten Erythrozyten werden durch das ausfallende Fibrin zu gleichmäßigen Blutkuchen zusammengebacken. Die Retraktion des Blutkuchens nach der enorm verzögert eingetretenen Gerinnung erfolgt sehr rasch unter Auspressung des Serums. Dies spricht gegen eine Thrombasthenie der zahlenmäßig reichlich vorhandenen Thrombocyten. Die Retikulocyten sind heute auf 40 %

angestiegen: also ein sehr deutliches Zeichen für die starke Regeneration der Erythrocyten im Knochenmark.

Nachträglich erfahren wir vom Hausarzt als Ergänzung zur Anamnese, daß die Patientin wegen einer durch den Ehemann (Reisender) im Sommer 1938 aquirierten Gonorrhoe eine intensive Ulironkur durchgemacht habe. Die Patientin hat die Ulironkur ohne Anzeichen toxischer Schädigung vertragen.

Ferner: bei der ersten Geburt habe eine starke Blutung bestanden. Deshalb habe die Patientin bei der zweiten Geburt prophylaktisch Spritzen gegen eine eventuell erneut starke Blutung bekommen.

14. 6.

Keine neuen Blutungen. Subjektiv bedeutendes Schwächegefühl. Einige Male bricht die Patientin schon nach kurzem Aufrichten zum Mundausspülen oder zum Trinken. Geringer Rückgang der Pulsfrequenz. Herztöne klappend. Leises systologisches Geräusch (accidentell) über der Pulsmonalis. Puls etwas kräftiger. Weiteres Absinken der Hb und Erythrocyten. Auf AT lo erfolgt stets Erbrechen. Es wird nicht behalten.

Da bis heute kein Stuhlgang erfolgt ist, erhält die Patientin eine Glycerinspritze mit Erfolg.

Die Zähne und Schleimhäute werden von den Belägen vorsichtig gereinigt. Es werden einige Wattepfröpfe zwischen Zähnen und dem zum Teil etwas gewulsteten Zahnfleisch entfernt. Dabei tritt an zwei Stellen nur eine punktförmige Blutung auf, die sehr bald steht. Die rechte Wange ist derb infiltriert und etwas druckschmerzhaft, doch keine Druckschmerzhaftigkeit in der Gegend der rechten Gl. parotis. Die Patientin spült oft mit Salbeitee und hält die Schleimhaut mit einem H^2 O^2-Spray und Salbeiläppchen feucht. Dicke lockige Beläge, die zunächst als Nekrosen imponieren, können nach dem Aufweichen mitsamt der darunterliegenden Lippen- bzw. Wangenschleimhaut ohne Blutungen abgezogen werden.

Wegen der gestern erneut beobachteten hochgradigen Gerinnungsverzögerung wird eine erneute Prüfung der Gerinnungszeit vorgenommen. Methode nach Fonio: 5 Tropfen Venenblut werden in ein Uhrschälchen mit 3 Tropfen physiologischer Kochsalzlösung auf einem Wasserbad von 25°

mit einem, zu einer feinen Spitze ausgezogenen Glasstab gerührt. Die Gerinnung tritt plötzlich, doch erst nach der hochgradig verlängerten Zeit von 53 Minuten ein.

Ein ähnliches Resultat ergibt eine *2.* Methode: Mit demselben Venenblut werden 3 Glaskapillaren von etwa 1 mm lichter Weite gefüllt. Etwa jede 5. Minute, später, in der Nähe der zu erwartenden Gerinnung wird alle 1 Minute ein etwa 5 mm langes Stück der Glaskapillare abgefeilt, abgebrochen und mit dem Blutinhalt in ein Reagenzglas geworfen, die etwas physiologische Kochsalzlösung enthalten. Die erste Gerinnungsbildung — Beginn der Gerinnung — tritt 45 Minuten nach der Blutentnahme auf. Die Gerinnung war nach 48 Minuten beendet, als sich ein vollständiger Ausguß aus dem 5 mm langen Bruchstück der Kapillare durch Schütteln in physiologischer NaCl-Lösung zeigte. Am Nachmittag wird erneut eine Bluttransfusion vorgenommen (250 ccm, Blutgruppe O). Eine Stunde danach tritt unter einem leichten Schüttelfrost Temperatursteigerung bis 38,7° und eine Pulsbeschleunigung auf 160/Min. ein. Doch bald wieder Besserung des Allgemeinbefindens. Zur Nacht Schlafmittel Somnifen.

15. 6.

Patientin habe gut geschlafen. Die Temperatur ist heute fast bis zur Norm abgefallen. Der Puls ist etwas besser gefüllt und heute gut abtastbar, Frequenz auf 104 peripher (Herz 120) abgesunken.

Weiteres Abschwellen der Lippen und des Gesichtes.

In der Nachbarschaft der ausgedehnten dunkelblauvioletten Verfärbung macht sich immer deutlicher eine grünlichgelbe Färbung der Haut bemerkbar: Imbibition mit Abbauprodukten des Hb bis zum Bilirubin. Im Urin befinden sich noch keine auffallend vermehrten Ubg- oder Ub-Ausscheidungen.

Subjektiv: Wohlbefinden, abgesehen von neuem erheblichem Schwächegefühl. Patientin kann seit gestern abend die Lippen wieder völlig schließen, auch das rechte Auge wieder etwas öffnen. Die Conjunktiva ist beiderseits ausgedehnt blutunterlaufen.

Auf Anordnung von Herrn Prof. Dr. Nonnenbruch: Bestimmung der Blutgerinnung 30 Minuten mit Injektion von Euphyllin. Schon bei der ersten Bestimmung der Gerinnungszeit am 10. 6. fiel die geringe Verzögerung von 7½ Minuten

auf. Bei späteren Bestimmungen trat eine enorme, immer stärker werdende Verzögerung bis zu 45/48 Minuten (Glaskapillarmethode) ein.

Heute nach der Bestimmung 30 Minuten nach der Injektion i. V. von 2 ccm Euphyllin fand sich überraschenderweise eine ganz normale Gerinnungszeit von 4/5 Minuten. Beginn der Gerinnung mit 4 Minuten. Ende, d. h., es erschien aus dem abgebrochenen, in die physiologische Kochsalzlösung geworfenen Stückchen der Glaskapillare beim Schütteln in der Lösung nach 5 Minuten ein ganzer Ausguß der Kapillare.

Laufende Therapie mit Strophantin, Cantan, Citrin wird abgesetzt.

16. 6.

Erneut am Vormittag Bestimmung der Blutgerinnungszeit nach oben angegebener Methode: heute wieder enorme Verzögerung mit 58 Minuten Beginn der Gerinnung und 63 Minuten Ende der Gerinnung. Puls ist wieder etwas weiter abgesunken. Das Eiweissblutbild ergibt normale Albumin-, Globulin- und Fibrinogenwerte.

Am Nachmittag tritt eine neue langsame Sickerblutung aus dem Zahnfleisch ein.

17. 6.

Die geringe Sickerblutung aus dem Zahnfleisch hält weiter an. Patientin ist dadurch sehr beunruhigt. Keine wesentliche Veränderung des Blutbildes.

Im Urin reichlich Leucocyten und Trichomomes, keine Erythrocyten.

18. 6.

Patientin erhält heute die 3. Bluttransfusion, heute 400 ccm. Nach einer Stunde erfolgt ein leichter Schüttelfrost mit nachfolgender Temperatur- und Pulserhöhung. Immer noch eine leichte Sickerblutung aus dem Zahnfleisch. Es liegt jetzt über der blutenden Stelle ein großes, schmieriges Blutkoagulum. Die blaurote Verfärbung im Gesicht ist bereits etwas zurückgegangen, desgleichen weitere Rückbildung der Schwellung. Keine neuen Blutungen. Grüngelbe Verfärbung des Gesichtes in Nachbarschaft der Blutungen.

20. 6.

Patientin wird heute in erheblich gebessertem Zustand im Kolleg vorgestellt. Im Kolleg wird nochmal die Bestimmung der Blutgerinnungszeit vorgenommen. Sie beträgt wieder 59/64 Minuten. Nach Injektion von 2 ccm Euphyllin i. V. tritt

heute keine Änderung in der Blutgerinnungszeit ein. Die erste Injektion am 15. 6. wurde ohne Nebenerscheinungen gut vertragen.

Nach, und noch bei der Injektion gibt die Patientin ein unangenehmes Hitzegefühl, Kopfschmerzen und Unruhegefühl an. Auch bei der Blutentnahme 1½ Stunde nach der Euphyllininjektion keine Herabsetzung der Blutgerinnung wie am 15. 6.

24. 6.

Da zeitweise immer noch leichte Sickerblutung aus dem Zahnfleisch auftritt, wird heute wieder Citrin i. V. verabfolgt.

29. 6.

Außer einer geringen Zahnfleischblutung nach Läsion des Zahnfleisches nach dem Essen, die jedoch sofort wieder steht, ist unter erneuten Citringaben keine Blutung mehr aufgetreten. Die Schwellung des Gesichtes hat sich weitgehend zurückgebildet, desgleichen ist die Verfärbung durch die Blutergüsse bis auf größere Reste zurückgegangen. Von den alten Sugillaten an den Extremitäten ist kaum noch eine Verfärbung zu erkennen.

Subjektiv: zunehmendes Wohlbefinden.

3. 7.

Patientin fühlt fich wohl, sieht täglich klarer aus. Die Zähne werden mit Lacalut täglich behandelt, die Zahnfleischtaschen werden damit abgetupft. Seit 2 Tagen steht die Patientin etwas auf. Gestern abend Schwellung der Knöchel.

Im Blutbild weiterer Anstieg, Hb 70%.

Erythrocyten 3,5 Mill. Microcytose.

10. 7.

Patientin fühlt sich weiterhin sehr wohl. Sie wird jetzt täglich von der Zahnklinik aus behandelt. Der Zahnarzt betupft und massiert mit Lacalut und fester Watte das Zahnfleisch, den Zahnfleischsaum und die Zähne, unbeachtet, ob es blutet oder nicht. Es treten dabei ab und zu kleine punktförmige Blutungen auf, die aber auf Druck mit Stryphnonpellets sofort wieder stehen. Patientin bekommt jetzt weder Strophantin noch Vitamin C i.V. Vitamin C lediglich als Citronensaft. Die Ausscheidung im Harn wird weiterhin verfolgt, sie ist von 60-32 mg % auf Werte in 5,3-7,5 mg % abgesunken, aber immer noch eindeutig überschießend.

15. 7.

Kontrolle der Blutgerinnung (Fonio):

Beginn 65 Minuten, Ende 62 Minuten, also noch eindeutig verzögert. Die Regelblutung ist ohne Besonderheit vorübergegangen.

Das Blutbild: Hb 72%, RB 3,65 Mill. 5 200 Leuco. Ausstrich: o.B.

Am 13. 7. nochmals leichte Zahnfleischblutung, die auf einen Eßlöffel Sangostop stand.

17. 7.

Patientin wird nach Hause entlassen. Sie fühlt sich sehr wohl.

20. 7.

Patientin hat sich zu Hause gut eingelebt, fühlt sich wohl, geht alle 2 Tage in die Zahnklinik zur Mundbehandlung. Da sie z. Zt. keine Citronen beschaffen kann, bekommt sie ein Rezept für Redoxon mit 3mal täglich 1 Tablette. Das Essen geht infolge der Zahnfleischschwellung noch etwas langsam.

Nachuntersuchungen:

23. 7.

Gerinnungszeit	15 Minuten
Blutungszeit	1½ „
Retraktion der Blutkuchens	gut.
Blutbild:	
Hbg	67 %
R. B.	3,6 Mill.
W. B.	5 100
Ausstrich:	
Stab	3 %
Segment	49 %
Eosonophile	6 %
Monocyten	3 %
Basophile	1 %
Lymphocyten	38 %
Thrombocyten	100 %
Geringe Anisocyteose.	

22. 8.

Hbg.	74 %
R. B.	3,7 Mill.
W. B.	6 200
Ausstrich:	
Stab	3 %
Segment	54 %

Monocyten	2 %
Lymphocyten	41 %
Gerinnungszeit:	2 ¼ Std.
Blutungszeit:	1 ½ Min.

Patientin fühlt sich sehr müde, kann ihre Hausarbeit noch nicht wieder voll erledigen, bekommt öfters noch Zahnfleischblutungen, die aber erst nach zahnärztlicher Behandlung stehen. Wenn sie sich nur im geringsten stößt, hat sie blaue Flecken. Patientin ist sehr nervös geworden.

Das EKG wurde bei der Nachuntersuchung wiederholt: Myocard jetzt intakt.

Wiederaufnahme: 9. 9. 40.

Patientin hatte in den letzten Tagen wieder verschiedentlich stärkere Zahnfleischblutungen, die sie sehr aufregten, und wegen derer sie die Zahnklinik aufsuchte.

Sie klagt außerdem, daß sie sehr müde und leicht aufgeregt sei, daß sie dann auch wieder besonders leicht blute, und auch, daß das Bluten dann nicht aufhöre. Sie wird nochmals nachuntersucht.

Befund:

Im wesentlichen unverändert. Noch etwas Schatten unter den Augen, sonst nur am rechten Knie noch gelbe Flecken. Etwas blaß, sonst gesundes Aussehen.

Die auftretende Zahnfleischblutung steht, nachdem die Patientin vom Zahnarzt behandelt wurde.

10. 9.

B. S. G. 6/15 n. W.

Blutbild:

Hbg.	71,2 %
Erythrocyten	3 560 000
Leucocyten	4 300
Stab	2 %
Segment	21 %
Monocyten	8 %
Lymphocyten	67 %
Reticulocyten	16 %
Thrombocyten	66 %

11. 9.

Blutgerinnungszeit:	38 Minuten
Blutungszeit:	5 „

16. 9.

Prothrombin: 30 Sek.

Die Patientin wird nach Hause entlassen. Die Blutungszeit verläuft in Schüben. Diesmal erstmalig hat die Patientin einen Zusammenhang mit Regelblutung und Aufregung bemerkt.

Epikrise: (Dr. S.)

Frau W. hat wegen leicht blutenden Zahnfleisches schon seit 3 Jahren Vitamin C bekommen. Ein Partus im März 1940 verlief normal. Im Mai bekam sie einen Bluterguß ohne Grund. Im Juni Zahnfleischblutung nach Zahnsteinentfernung, Verschorfung mit Trichloressigsäure. Wegen starker Blutung Einweisung in die Zahnklinik, dort Novocain-Suprarenin-Injektion rechts oben und unten in das Zahnfleisch. Danach ausgedehnte subkutane Sugillation im ganzen Gesicht. Verlegung in die Medizinische Klinik. Dort wurde festgestellt: Ausgedehnte Haut- und Schleimhautblutungen im Gesicht, im Mund, an den Armen und Beinen, stark geschwollenes, aufgelockertes Zahnfleisch, stellenweise ulceriert. Anfänglich war erstaunlicherweise das Blutbild, Thrombocyten, Blutungs- und Gerinnungszeit normal.

10. 6.	Blutungszeit	6 Min.,	Ger.-Zt.	7,5 Min.,	Thrb.	210 000
11. 6.	„	15 „	„				188 650
13. 6.			„	45	„	„	234 000
14. 6.			„	53	„	„	263 000
16. 6.			„	58	„		
25. 6.	„	1 ½	„	123	„	„	254 000

Methode der Gerinnungsbestimmung: Glaskapillare.

13. 6. Die Blutkuchenretraktion erfolgt verschieden.

Aus der Tabelle und den Befunden geht hervor, daß die Gerinnungszeit erst zu einer Zeit pathologisch wurde, zu der die Besserung schon im Fortschreiten war. Nebenher lief eine sekundäre Anämie bis herunter auf 38 % Hgb, bei 1.95 Mill. Erythrozyten.

Die Patientin wurde behandelt mit großen Dosen Vitamin C, Bluttransfusionen, Calcium, AT 10 und Citrin (Vitamin P). Schon ab 14. 6. besserte sich der Zustand, die Schleimhäute schwollen ab, es traten keine neuen Blutungen und Sugillationen auf. Ein Zusammenhang mit der Citrintherapie ist möglich, läßt sich aber natürlich nicht beweisen. Im Laufe von 37 Tagen wurden die ausgedehnten Sugillationen fast völlig abgebaut. Frau W. wurde am 17. 7. nach Hause, gebessert entlassen. Da immer noch leichte Schwellung und Blutungsneigung der Mundschleimhaut besteht, ist sie in weiterer ambulanter Behandlung in der Zahnklinik. Zur

weiteren Behandlung empfehlen wir täglich Zitrone oder Vitamin C, täglich frisches Obst und Gemüse, Citrininjektionen.

Es handelt sich also um eine hämorrhagische Diathese ohne Thrombopenie. Ein Skorbut oder eine Hämophile kommen nicht in Frage. Eine Thrombasthenie konnte durch Fehlen von Degenerationsformen der Plättchen und die normale Retraktion des Blutkuchens ausgeschlossen werden. Von einer erblichen Komponente ist bei ihr nichts bekannt, abgesehen, daß ein Großvater eine Leukämie gehabt haben soll. Sonst könnte man bei diesem Fall an eine konstitutionelle Thrombopathie, Typus v. Willebrand-Jürgens, denken, bei der nicht einmal die morphologischen Veränderungen der Thrombocyten nachweisbar sind, geschweige denn die Zahl verändert ist.

Zweitens kommt in Frage: die Schönlein-Henochsche Krankheit, die eigentlich eine Art Anaphylaxie darstellt. Dazu gehören eigentlich, abgesehen von der hämorrhagischen Diathese, rheumatische Beschwerden oder Purpura abdominalis, d. h. blutige Durchfälle. Immerhin kann man hier vielleicht von einer Überempfindlichkeitsreaktion gegen die Novocain-Suprarenininjektion bei einer schon vorhandenen leichten hämorrhagischen Diathese sprechen. Da aber die Überempfindlichkeit kein Charakteristicum allein für Schönlein-Henoch darstellt, wäre auch dieses nicht beweisend.

Das Krankheitsbild läßt sich also, wie leider häufig bei hämorrhagischer Diathese, mit Sicherheit in keine der erwähnten Untergruppen einordnen.

Zahnärztliche Krankengeschichte:

Die Vorgeschicht geht aus der allgemeinen Krankengeschichte hervor. Am 29. 6. 40, nachdem keine Gingivablutung mehr bestand, wurde eine Zahnfleisch- und Taschenbehandlung mit Lacalut angefangen. Der Mundbefund am Behandlungstag ist wie folgt:

Es besteht hochgradige Gingivitis hypertrophicans, die die ersten Anzeichen einer Gingivitis ulcerosa mit sich führt. Es bestehen im Ober- und Unterkiefer überall 4—6 mm tiefe Taschen, aus denen sich reichlich Sekret entleert. Es besteht ein wenig offener Biß. Im Oberkiefer von $\overline{4|}$ bis $\overline{|4}$ und im Unterkiefer von $\overline{3|}$ bis $\overline{|3}$ bestehen starke Proliferationen, die Papillen sind linsen- bis erbsengross geschwollen. Zwischen $\overline{1|}$ und $\overline{|1}$ palatinal wie facial befinden sich die größten Proliferationen, die dem klinischen Bild einer Epulis ähneln.

Die Gingiva ist sehr stark gerötet, aber es besteht bei Berührung nur geringe Blutungsneigung. Palatinal im Oberkiefer und lingual im Unterkiefer im Bereich der Frontzähne besteht noch eine so starke Blutungsneigung, daß vorerst keine Behandlung dort durchgeführt werden kann. Es werden zunächst nur vorsichtig die Taschen und die Gingiva mit Watte gesäubert und Lacalutpulver einmassiert ohne jeden Druck. Nach jeder Behandlung wird nochmals Lacalut aufgetragen und eine Stunde das Mundspülen verboten. Bis zum 6. 7. 40 war die starke Rötung der Gingiva verschwunden, es war schon eine Besserung eingetreten, die auch von der Patientin subjektiv bestätigt wurde.

So begann ich am 8. 7. 40 nach Verabredung mit dem Oberarzt mit der ersten gründlichen Reinigung ohne Rücksichtnahme auf eventuell eintretende Blutung.

Die Zähne wurden gründlich getrocknet, desgleichen das Zahnfleisch, dann intensiv Lacalutpulver aufgetragen und mit feuchter fester Watte mit einer Pinzette erst die Zähne und Zahnhälse von allen Belägen befreit, dann gründlich die Taschen von facial, wie von palatinal oder lingual ausgewischt. Von der unteren Front von lingual, wie auch palatinal trat eine heftige Blutung auf. Sämtliche Papillen bluteten. Die Blutung stand aber, nachdem in Sangostop getränkte Stryphnonpellets zwischen die Zähne gepreßt worden waren, so daß die Reinigung von facial aus zu Ende geführt wurde.

Auf die noch etwas blutenden Papillen wurden erneut die getränkten Stryphnonpellets gepreßt und belassen, bis sie sich von selbst lockerten.

9. Juli:

Die Patientin hat ein erheblich gebessertes Empfinden in der Mundhöhle, so daß die Reinigung wiederholt wird.

Über Nacht hat nur in Gegend 4 5 | die Papille etwas geblutet, es befindet sich ein pfenniggroßes Koagulum auf der Papille.

Bei der Behandlung, die wie am Vortag durchgeführt wurde, kam es nur zu leichter Blutung an | 2 4 und 5 4. | Palatinal und lingual wurde wenig geputzt, nur intensiv Lacalut in die Taschen gebracht.

Am Nachmittag war keine Blutung aufgetreten, so daß nochmals Lacalut einmassiert wurde.

10. Juli:

Die Schwellung der Gingiva ist etwas zurückgegangen, es ist keine Blutung aufgetreten. Palatinal noch Sekretentleerung aus den Taschen an den Frontzähnen.

Erneutes intensives Zähneputzen und Zahnfleischmassage, dabei geringe Blutung, die spontan steht.

Nachmittags: es hat lingual eine leichte Blutung gegeben. Ich gehe jetzt dazu über, nach Abtupfen der Blutung Lacalut mit dem Stryphnonpellet zwischen die Zähne auf die Papille zu pressen und so zwischen den Zähnen festzuklemmen. Dieser Druckverband bleibt, bis er sich von selbst löst.

11. Juli:

Da die Blutungsneigung der Gingiva sehr zurückgegangen ist, bekommt die Patientin eine Zahnbürste, die weiche Borsten hat, und putzt die Zähne selbst. Die Bürste wird kurz in heißes Wasser getaucht, um so die Borsten zu erweichen und dann reichlich Lacalut aufgestreut und die Zähne und das Zahnfleisch nach jedem Essen geputzt. Der sich bildende Schaum wird dann etwa 5 Minuten im Munde belassen, es wird nicht nachgespült. Es hat zuerst eine leichte Blutung der Papillen $\underline{4}\rfloor$, $\lfloor\underline{4}$ und $\overline{4\,3}\rfloor$ gegeben, die aber spontan stand.

Nachmittags wurden nochmals von mir die Taschen mit Lacalut ausgefüllt und das Spülen verboten.

12. Juli:

Im Laufe der allgemeinen Besserung der Patientin ist auch eine ganz bedeutende Straffung der Gingiva eingetreten. Die Proliferation der oberen Front ist bis auf etwas verdickte Papillen zurückgegangen. Die Blutungsneigung der palatinalen wie der lingualen Gingiva besteht nicht mehr; aus den Taschen, die erheblich verflacht sind, ist keine Sekretentleerung mehr festzustellen.

Die Patientin hat wieder Lust zum Essen bekommen.

Vorsichtig werden die Zahnhälse vom harten Zahnstein befreit und eine erneute Mundreinigung vorgenommen. Nur $\overline{4\,3}\rfloor$ kommt es zu einer leichten Blutung der Papille, die in beschriebener Methode gestillt wird.

13. Juli:

Die Patientin, die sich zuerst etwas gegen den neuen Geschmack des Mundpulvers gesträubt hatte, jetzt sich nicht

nur daran gewöhnt hat, sondern von sich aus die Wirkung festgestellt hat, treibt eifrig Mundpflege mit der Zahnbürste und Lacalut.

Lingual der unteren Frontzähne besteht noch ab und zu Blutungsneigung.

14. Juli:

3 2 | stärker gewordene Blutung (Verletzung beim Essen). Es befindet sich ein fünfmarkstückgroßes Koagulum auf der Gingiva. Es wird die übliche Zahnreinigung durchgeführt, wobei die beschriebene Stelle blutet. Nach Einpressen des, wie beschrieben, vorbereiteten Stryphnonpelletes steht die Blutung.

16. Juli:

Es ist keine Blutung aufgetreten. Die Gingiva ist blaßrosa und liegt den Zähnen fest an, es sind nur noch in Gegend der Eckzähne und palatinal von 1 | 1 Taschen festzustellen. Die Papille palatinal von 1 | 1 ist noch etwas hypertrophisch. Es wird eine Zahn- und Zahnfleischbehandlung durchgeführt, zusätzlich dem 3- bis 5maligen Putzen der Patientin.

Am 17. Juli wird die Patientin aus der Klinik entlassen. Sie kommt zuerst jeden zweiten Tag in die Zahnklinik, wo die Behandlung in beschriebener Weise durchgeführt wird.

Nach etwa 8 Tagen wird vor jeder Behandlung die Durchspritzung der Zähne und des Zahnfleisches mit dem Atomiseur durchgeführt. Es kommt hin und wieder zu punktförmigen Blutungen, die aber auf Druck stehen.

Am 5. August wird mit einem rotierenden Bürstchen und Lacalut eine erneute Zahnreinigung durchgeführt, da die Patientin vom Obstessen einen dunkelen Saum an den Zähnen hat. Die Blutungen, die dabei auftreten, sind bedeutungslos. Die Patientin wird nur noch wöchentlich einmal zur Untersuchung bestellt.

Am 14. August kommt die Patientin abends spät wegen plötzlich aufgetretener Blutung in die Zahnklinik. Sie habe sich körperlich angestrengt, und wie eine geringe Blutung aufgetreten ist, sei sie sehr nervös geworden. Sie glaubt, daß dadurch sich die Blutung verschlimmert habe. Es gelingt, die Blutung rechts oben und unten in Gegend von 4 | und 4 3 | mit Sangostop-Stryphnon-Drucktamponade zu stillen.

Nachschau am 21. August: keine Blutung festzustellen. Die Gingiva ist blaßrosa und liegt den Zähnen fest an. Die Pa-

tientin pflegt selbst den Mund gut mit Lacalut und trinkt Hagebuttensaft.

Am Montag, dem 26. August, erneutes Auftreten von Blutungen der Papillen. Es liegt ein etwa pfennigstückgroßes Koagulum in Gegend von | 2 4. Frau W. gibt an, daß sie sich in den letzten Tagen sehr aufgeregt hätte, es sei schon am Sonntag zu Blutungen gekommen, sie habe Sangostop per os genommen.

Am 28. August nur geringe Blutung einer Papille. Die Blutung steht. Die Patientin gibt an, daß sie bei den kleinsten Blutungen am Zahnfleisch aus Angst vor etwa unstillbaren Blutungen sofort Sangostop trinke. Sie ist sehr nervös geworden und überängstlich.

Am 9. September erfolgt Wiederaufnahme zur Nachuntersuchung in die Medizinische Klinik.

In der Zahnklinik wird sehr gründlich Zahnstein entfernt, hauptsächlich lingual der unteren Frontzähne. Es kommt zu Gingivaverletzungen. Die auftretenden Blutungen stehen spontan, doch wird noch wegen der Gefahr der Nachblutung Stryphnonpelletdrucktamponade angelegt.

Tägliche zahnärztliche Mundpflege.

16. September:

Nachuntersuchung: gründliches, energisches Atomisieren des Zahnfleisches, keine Blutung. Die Patientin gibt an, daß sie ruhiger geworden wäre, und daß sie nicht mehr so zu Blutungen neige.

2. Oktober:

Die Gingiva ist blaßrosa und normal durchblutet. Keine Blutung aufgetreten. Es wird atomisiert. Die Patientin benützt täglich Lacalut zur Mundpflege.

Mit zunehmender Besserung des Allgemeinzustandes der Patientin sind auch die Erscheinungen in der Mundhöhle zurückgegangen. Aber die Besserung dieser Krankheitssymptome wurde hervorragend durch das medizinische Mundpulver Lacalut unterstützt. Durch Einbringen des konzentrierten Mittels in die tiefen Taschen sind nicht nur die Entzündungsvorgänge zurückgegangen, sondern die stark adstringierende Wirkung des Lacalut hat die Hypertrophien sich zurückbilden lassen.

Uns stehen in dem medizinischen Mundpulver Lacalut zwei Wirkungskreise zur Verfügung:

Aluminium lacticum und Calcium carbonicum setzen sich im Munde an der deponierten Stelle zu Calcium-lactat und Aluminiumhydroxyd um, und dieses wirkt stark adstringierend. Das Pulver enthält ein Schaummittel, welches die Taschen so ausschäumt und alle Detritusmassen herausdrängt. Durch weitere Beimengung eines höchst feinkörnigen Scheuermittels wird so noch ein mechanisches Säubern der Zähne und eine Massage der Gingiva erreicht.

Im Falle W. wurde zuerst mit Watte geputzt, um so jede Gefahr der Verletzung des Zahnfleisches zu verhindern, aber später auch auf die Zahnbürste übergegangen.

Die zahnärztliche Krankengeschichte zeigt, wie sehr gerade in diesem Fall die adstringierende Wirkung des Mittels eine gewollte war und zu einem Erfolg geführt hat.

Mit dem Strafferwerden der Gingiva verschwanden auch die Taschen, nachdem die entzündlichen Erscheinungen schon abgeklungen waren.

Auch der Umstand, daß das Schaummittel nicht alkalisch, sondern neutral ist, ließ keine erneute Auflockerung der Gingiva aufkommen.

Gerade bei der im Falle W. bestehenden Blutungsneigung der Gingiva mußte ein Mund- und Zahnpflegemittel nur dann zum Erfolg führen, wenn es im Vordergrund eine festigende Wirkung auf die Mundschleimhaut ausübt.

Der scheinbare Rückschlag in dem Behandlungserfolg liegt nicht in dem Mundpflegemittel begründet, sondern in der Angst der Patientin, nach einer zu energischen Mundpflege könnte sich die Krankheit wiederholen.

Der Erfolg des medizinischen Mundpulvers Lacalut in diesem Falle war sehr gut, solange die Mundpflege recht überwacht wurde. Die letzte Nachuntersuchung am 17. 10. zeigte keine pathologischen Erscheinungen in der Mundhöhle, die Gingiva lag straff den Zähnen an.

Die Patientin gab an, daß sie die Angst vor der Blutung überwunden hätte und regelmäßig Mundpflege mit Lacalut treibe.

In der Einleitung wurde an Hand von älterer und neuerer Literatur auf alle Krankheitsbilder hingewiesen, die differentialdiagnostisch in dem oben beschriebenen Fall in Frage

kommen, Es wurde mit Absicht auf eine spezielle Schilderung aller Arten von hämorrhagischen Diathesen nicht eingegangen, um so von der diagnostischen Schwierigkeit des Falles W. nicht abzulenken. Wie ja schon die Epikrise der Krankengeschichte sagt, läßt sich der Fall W. nicht klar in eine bestimmte Form einreihen. Am besten läßt sich der Fall W. an der graphischen Darstellung erklären:

Die Kurve zeigt, daß eine echte Thrombopenie nie bestand, aber wenn auch pathologische Plättchenformen nicht gefunden wurden, so stehen doch Thrombocytenzahl und Gerinnungszeit in einem gewissen Verhältnis. Es geht der relativen Verminderung der Thrombocytenzahl ein Anstieg der Gerinnungszeit einher. Es kommt dann zu einer plötzlichen Plättchenvermehrung, und die Gerinnungszeit geht langsam zurück.

Es wäre so an eine Thrombasthenie zu denken; aber alle anderen Anzeichen fehlen dafür bei der klinischen Untersuchung, auch ist die Rektraktion des Blutkuchens normal.

Eher noch ähnelt das Krankheitsbild der konstitutionellen Thrombopathie WILLEBRAND-JÜRGENS. Es brauchen ja nicht sämtliche Untersuchungsergebnisse mit denen, die Willebrand und Jürgens beschrieben haben, exakt übereinzustimmen. Gerade der von Jürgens in der Gegend von Leipzig beobachtete Krankheitstypus wäre hier zu beachten. Aber dagegen wäre einzuwenden, daß dann der Gefäßfaktor stark im Vordergrund stehen müßte, da Kneifphänomen und der Stauungsversuch stark positiv sind, was bei der Patientin Frau W. nicht der Fall ist. Auch die Kapillarmikroskopie hat in obigem Falle keine Blutaustritte gezeigt.

Es ist dies auch der Grund, weshalb das Vitamin K nicht therapeutisch angewandt wurde.

Dann käme differentialdiagnostisch die Schönlein-Henochsche Purpura in Betracht. Aber hier bestand kein Fieber, keine rheumatischen Beschwerden oder blutigen Durchfälle waren vorhanden. Wohl aber haben einen Monat vor der Erkrankung geringe Gelenkbeschwerden bestanden und eine außerordentliche Neigung zu Blutergüssen unter der Haut an den Beinen; auch traten schmerzhalte Blutergüsse nach geringen Traumen auf, die ärztliche Behandlung erforderlich machten. Aber es traten die Blutergüsse auf, ohne daß erythematöse urtikarielle Effloreszensen hervorgingen.

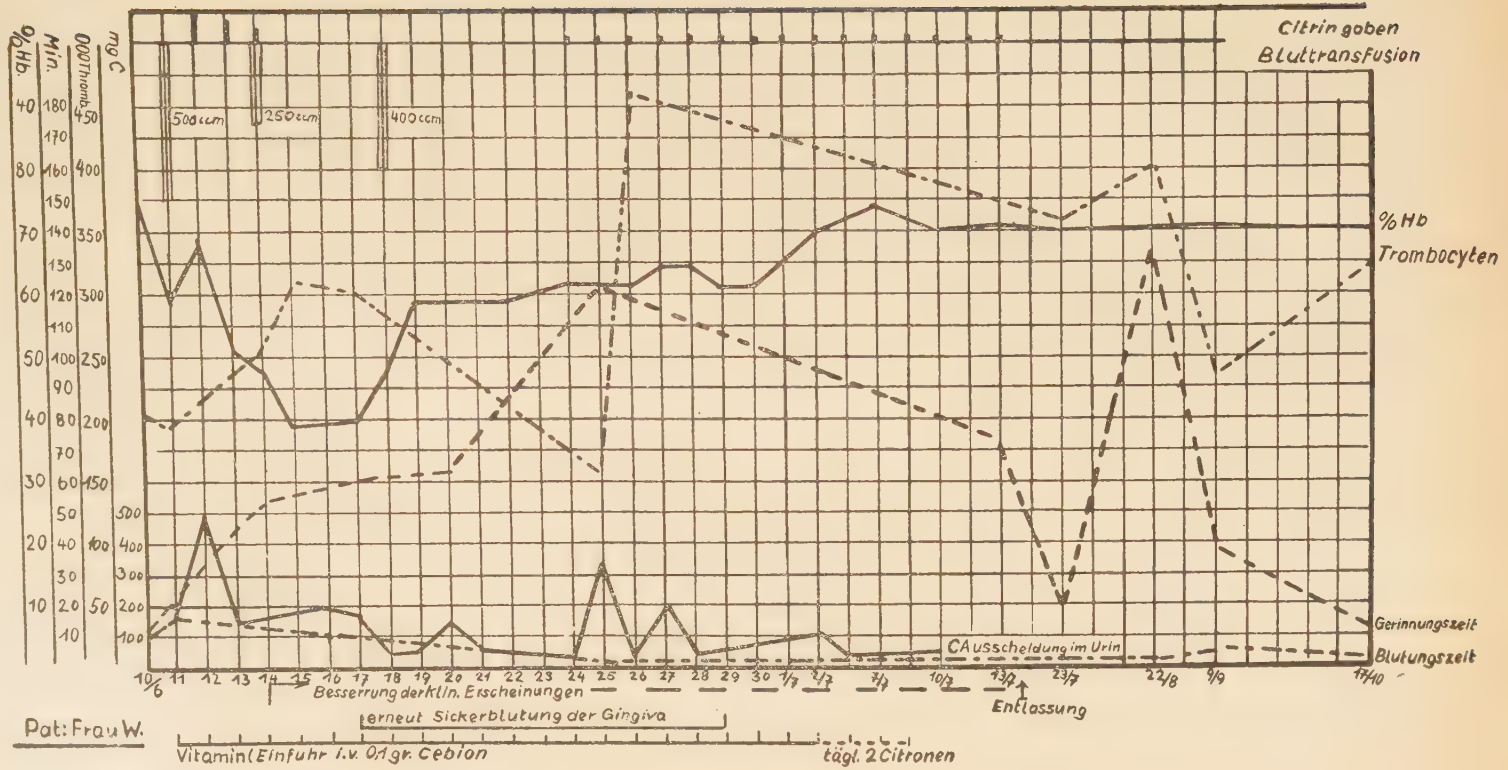
Citrin gaben
Bluttransfusion
500 ccm
250 ccm
400 ccm
% Hb
Trombocyten
Gerinnungszeit
Blutungszeit
CA ausscheidung im Urin
Besserrung der kln. Erscheinungen
erneut Sickerblutung der Gingiva
Entlassung
Pat: Frau W.
Vitamin (Einfuhr i.v. 0.1 gr. Cebion
tägl. 2 Citronen

Hier standen die Hämorrhagien im Vordergrund. Wohl kann eine Anaphylaxe oder ein anphylaktoider Zustand hier bestanden haben, sei es, daß die reichliche Anwendung von Trichloressigsäure zur Verschorfung des blutenden Zahnfleisches oder die Suprarenininjektion ein auslösendes Moment gewesen sind, wenn schon eine leichte hämorrhagische Diathese bestand. Aber in allen Fällen, die bis jetzt in der Literatur beschrieben wurden, steht bei jeder Form einer hämorrhagischen Diathese, bei der Schleimhautblutungen auftraten, das Nasenbluten und das Bluten aus dem Genitale im Vordergrund.

Weder die eine noch die andere Art der Blutung ist bei Frau W. aufgetreten.

Der in der Einleitung aus der Literatur herangezogene Fall einer Purpura, die als Spätfolge einer mit Silbersalzen behandelten Gonorrhoe auftrat, wäre auch hier mit einzubeziehen. Wenn auch in dem beschriebenen Fall eine echte Thrombopenie bestand, so könnte von dieser Seite aus schon eine gewisse Prädisposition herangebracht worden sein und das auslösende Moment die Novocain-Suprarenin-Injektion gewesen sein.

Nägeli schreibt über die Entstehung von hämorrhagischen Diathesen: „damit rote Blutkörperchen aus den Gefäßen austreten können, muß eine Veränderung der halbkolloidalen Membran vorhanden sein, die zwischen den Kapillarendothelien liegt. Stomata, die man früher angenommen hat, gibt es nicht, sonst müßte ja auch Blutplasma herausfließen. Die Endothelien unterliegen einer außerordentlichen komplizierten Steuerung nervöser und chemischer Art, bei deren Störung die Membranen für den Durchtritt der roten Blutkörperchen durchlässig werden. Es ist also in jedem Falle einer hämorrhagischen Diathese eine Kapillarwandschädigung vorhanden, die aber nie histologisch nachweisbar ist."

Es wäre also im Falle W. zu konstruieren: durch die Silbersalzbehandlung oder die Anwendung von Trichloressigsäure als Blutstillmittel an der Gingiva besteht bei ihr eine gewisse Kapillarwandstörung.

Die nach dem Zahnsteinentfernen aufgetretene Blutung ist, da sie so stark und unstillbar auftrat, ein Zeichen nicht nur

für eine Schwäche des Endgefäßsystems, sondern für eine erhöhte Neigung zu Blutungen, die also schon vorher bestand.

Die Novocain-Suprarenin-Injektion hat eine zeitliche Anaemie und Blutstillung durch Kontraktion der Gefäße hervorgerufen. Die der Anaemie folgende Hyperaemie durchbricht die Gefäßwände. Durch Dehnung und damit Lockerung der Kittsubstanzen der Gefäßwände kommt es zur Hämorrhagia per diapedesin; damit dies geschieht, muß aber eine abnorme Durchlässigkeit der Kapillarwände vorausgesetzt werden. Es kam so zu den ausgedehnten Sugillationen. Die nervöse wie auch die chemische Steuerung der Gefäßwände ist derartig gestört. Dabei wäre noch das psychische Moment zu bedenken.

Tatsächlich sind doch im Anfang nur die Blutungen in der r e c h t e n Gesichtshälfte beobachtet worden, und rechts ist in das Zahnfleisch des Ober- und Unterkiefers je eine Novocain-Suprarenin-Injektion gemacht worden.

Die später aufgetretenen Sugillationen am Arm und Beinen und in dem Herzbeutel sind wohl ein das Krankheitsbild erschwerendes Moment gewesen. Hier wäre dann von einer Art Anaphylaxe zu sprechen, so daß man den Krankheitsfall der S c h ö n l e i n - H e n o c h s c h e n P u r p u r a unterordnen könnte. Vielleicht handelt es sich hier auch um eine zum erstenmal beobachtete Form der athrombopenischen, vasculären Purpura?

Die Vitamin-C-Therapie zeigte hier k e i n e n Erfolg, erst der P e r m e a b i l i t ä t s f a k t o r , d a s V i t a m i n P , führt zum Erfolg.

Ganz deutlich zeigt sich dies; als die klinischen Erscheinungen sich besserten, wurden die ersten C i t r i n g a b e n abgesetzt, es trat etwa 4 Tage später erneut eine Sickerblutung aus dem Zahnfleisch auf. Dabei gingen die Hämatome am Gesicht und am Körper zurück. Aber die Zahnfleischblutung kam erst wieder zum Stillstand, als erneut Citrin gegeben wurde.

Doch zeigt auch in der graphischen Darstellung die Krankheit einen erneuten Anfall in der Zeit, als die Patientin schon aus der Klinik entlassen war. Es ist also eine Allgemeinerkrankung, die in Schüben auftritt, und die im zweiten Anfall kein auslösendes Moment gefunden hat. Die letzte Nachunter-

suchung am 17. 10. 1940 zeigt erst, dass die Gerinnungszeit langsam zur Norm zurückkehrt. Der Versuch mit Euphyllin als Mittel zur Vermehrung der Thrombokinase hat nur bei der ersten Anwendung Erfolg. Es war dies am Anfang der Krankheit, als gleichzeitig Citrin gegeben worden war. Als Citrin 6 Tage nicht gegeben wurde, es erneut zu der Sickerblutung aus dem Zahnfleisch kam, zeigte der zweite Euphyllinversuch keinen Erfolg. Es führt auch dies zu der Bestätigung, daß trotz geringer Blutungszeit und stark verlängerter Gerinnungszeit der Gefäßfaktor eine gewisse Rolle spielt.

Zusammenfassung

Im Vorstehenden wurde zuerst an Hand der neueren Literatur über die Einteilung der hämorrhagischen Diathesen berichtet. Es wurde dann auf die Vitaminforschung eingegangen, speziell auf die Beobachtungen mit dem Permeabilitätsfaktor, dem Vitamin P, und dem Koagulationsvitamin K. Es werden die Methoden zur Bestimmung der Kapillarresistenz beschrieben. Dann wird auf die in der Differentialdiagnose des beschriebenen Krankheitsbildes gehörigen Blutungsübel eingegangen. Es kommen dann die speziell zahnärztlichen Gesichtspunkte, einige Krankenberichte zu den hämorrhagischen Diathesen seltener Aetiologie aus der zahnärztlichen Literatur werden angeführt. Weiterhin wird ausführlich über einen Fall von athrombopenischer vasculärer Purpura bei einer 31jährigen Patientin berichtet. Die Kranke kam, nachdem beim Zahnsteinentfernen eine unstillbare Blutung aus der Gingiva auftrat und versucht war, die Blutung mit Thermokauter und Verschorfung der Gingiva mit Trichloressigsäure zu stillen, in die Universitätszahnklinik Frankfurt/M. Dort wurde die Patientin stationär aufgenommen. Zuerst ist versucht worden, die Blutung durch Stryphnongaze und Kompression su stillen, dann aber wurde an den am stärksten blutenden Stellen der Gingiva rechts im Ober- und Unterkiefer durch Injektion von Novocain-Suprarenin und anschließender Drucktamponade eine Blutstillung versucht. Es traten darauf ausgedehnte Sugillationen an den Injektionsstellen auf, die sich über das ganze Gesicht und die Halspartien ausdehnten. Es erfolgte Überweisung in die Medizinische Klinik des Städtischen Krankenhauses Sachsenhausen zu Frankfurt a. M. Die Schwellung des Gesichts und der Wangen nahm derartig zu, daß ein Schließen des Mundes unmöglich war, es traten Sugillationen an Armen und Beinen auf, ein Erguß im Herzbeutel erschwerte das Krankheitsbild. Es kam weder zu Nasen- noch zu Genitalblutungen. Die Temperatur zeigte subfebrile Werte. Das Blutbild zeigte keine Thrombopenie, aber ein Absinken der

Erythrocyten; die Gerinnungezeit war anfänglich in normalen Werten, war aber dann stark erhöht, jedoch entsprach die Blutungszeit der Norm. Der Stuhl zeigte keine Blutbeimengungen. Die Sternalpunktion ergab keine pathologischen Zellformen. Die Blutungen kamen zum Stillstand, aber das Blutbild gab trotz Besserung der klinischen Symptome noch erheblich pathologische Veränderungen. Die Patientin wurde mit Vitamin C in großen Dosen, Bluttransfusionen, Calcium, AT 10, Citrin (Vitamin P) behandelt. Als die Citrintherapie einige Zeit ausgesetzt wurde, begann erneut eine Sickerblutung aus dem stark hypertrophischen und entzündeten Zahnfleisch. Nach erneuter Citringabe trat keine spontane Blutung des Zahnfleisches mehr auf. Es ist zu der Zeit mit intensiver zahnärztlicher Mundpflege mit dem medizinischen Mundpulver Lacalut begonnen worden. Dies führte zu einer schnellen Besserung des Zustandes der Gingiva, die Gingivitis verschwand und die Hypertrophien bildeten sich rasch zurück. Dies ging einher mit einer deutlichen Besserung des Allgemeinzustandes der Patientin. Sie wurde entlassen und in größeren Zeitabständen nachuntersucht. Die Blutbefunde zeigten einen erneuten Krankheitsschub; aber da kein auslösendes Moment hinzutrat, blieb er von der Patientin selbst unbemerkt. Die letzte Nachuntersuchung zeigt auch, daß die sehr stark erhöhte Gerinnungszeit des Blutes sich wieder normalen Werten nähert.

Eine genaue Einordnung des beschriebenen Krankheitsfalles in die Einteilung der Blutungsübel ist unmöglich. Am meisten ähnelt das Krankheitsbild der Schönlein-Henochschen Form der Purpura. Oder aber man nennt dieses Auftreten von Blutungsübel eine akute anaphylaktische athrombopenische Purpura nach Zahnfleischbluten.

Es steht in diesem Krankheitsbild zweierlei gegenüber. Zuerst die unstillbare Blutung aus der Gingiva bei normalen Blutwerten auch bezüglich der Blutungs- und Gerinnungszeit, dann die relative Veränderung des Blutbildes und die abnorme Verlängerung der Blutgerinnungszeit, einhergehend mit Besserung der klinischen Symptome. Es ist dabei zu bemerken, daß weder die Milz noch das Knochenmark irgendwelche pathologischen Erscheinungen zeigten, auch ist kein Zusammenhang mit der Menses zu finden. Trotzdem ist die beschriebene Krankheit keine lokale Mundkrankheit, die nur zufällig internistisch weiterbeobachtet wurde.

Schrifttumsverzeichnis

1. Alexander-Eijermann: Journ. of Americ. Med. Ass. 92/1929.
2. Ammon-Dirschel: Fermente — Vitamine. — Hormone 1939.
3. Bauer: Über Zahnfleischbluten, Stomatologie 1932.
4. Beck, H.: Die Kriegsverletzungen des Gesichts und der Kiefer. D.Z.W. 1940, Nr. 35.
5. Costenoble: Vitamin C und hämorrhagische Diathesen. Diss. Leipzig 1937.
6. Dam, H.: Vitamin K und seine Anwendung in der Therapie. Klin. Wo. Nr. 19, 1940.
7. Frank, E.: Die hämorrhagischen Diathesen / Schittenhelm 11.
8. Glanzmann: Jahrbuch für Kinderheilkunde 88, 1918.
9. Hittmair: Blutplättchen und Hämokonien.
10. Huszah: Über das Schicksal parenteral einverleibter Citrinlösung im Tierkörper. Hoppe Seyler Ztschr. 1937, Bd. 249, S. 214.
11. Jersild, T.: Ein Fall von hämorrhagischer Diathese, behandelt mit Vitamin P. Kongr. Bl. d. Inn. Med. 93, Bd. 8.
12. Jersild, T.: Therapeutic effect of vitamin P. Januar 1938.
13. Jürgens: Die Blutungsübel.
14. Kowensky, I. M.: Stomatologie 1933, Nr. 9. Zur Pathogenese der Purpura.
15. Leblau: Purpura hémorrhagica. L'dontologie LXVI Nr. 2, 1928.
16. Morawitz-Denecke: Handbuch der Inneren Medizin IV, S. 304.
17. Morawitz-Jürgens: Münch. Med. Wschr. 1933 I, S. 414.
18. Marcantoni, F.: Observaciones sobre los efectos de las vitamines en los deatesis hemorragicas. Odontologina XXXVII, 1928, Nr. 1.
19. Nägeli, O.: Differentialdiagnose in der Inneren Medizin 1937.
20. Parson, I. G.: Role of vitamin in desase, Lancet Januar 1938.
21. Roy, M.: Purpura hémorrhagique l'odontologie XLVIII Nr. 2, 1928.
22. Suchard, W.: Beobachtungen über den Einfluss des Vitamin C auf hämorrhagische Diathesen. Med. Klin. 1937, II.
23. Szent Gyorgyi: Verk. Ges. Verdauungskrankheiten 1934.
24. Schulten: Lehrbuch der klinischen Hämatologie 1939.
25. Schittenhelm, A: Die Krankheiten des Blutes und der blutbildenden Gewebe. Lehrbuch der Inn. Med. 1939.

26. Schultz, W.: Einteilung, Verlauf und Entstehung und Behandlung der Purpuraerkrankungen unter Berücksichtigung neuerer Gesichtspunkte. Arch. f. Kinderheilkunde, Bd. LXXVIII.
27. Tellier I., Parson: Purpura généralisé consécutif à une stomatite hémorrhagique. Die Fortschritte in der Zahnheilkunde VI, Bd. 9.
28. Triebel: Beitrag zur Hämophilie und hämorrhagischen Diathese bei chirurgisch-zahnärztlichen Eingriffen. DZW. Nr. 33, 36. Jhrg.
29. Weinberger, W.: Über einen Fall von Purpura seltener Aetiologie in der stomatologischen Praxis. Stomatologie XXX, Heft 19.
30. Willebrand-Jürgens: Klinische Wochenschrift 1933, I. S. 414.
31. Zacho: Ngeskre for Laeger 1937 S. 1143.

Zum Schluß meiner Arbeit ist es mir eine angenehme Pflicht, Herrn Professor Dr. Nonnenbruch für die Überlassung des Themas und den freundlichen Rat bei der Abfassung der Arbeit meinen verbindlichsten Dank auszusprechen.

Lebenslauf

Am 3. April 1914 wurde ich als Sohn des Kaufmanns Adolph Langhoff und dessen Ehefrau Margarethe, geb. Kostelnick, in Hamburg geboren. Ich bin arischer Abstammung und evangelischer Konfession. Ich besuchte die Oberrealschule in Eppendorf zu Hamburg und das Pädagogium Bad Liebenstein in Thüringen. Dort legte ich im Februar 1934 die Reifeprüfung ab. Im Februar 1935 bestand ich die Prüfung im Lateinischen zu Hamburg. Vom Sommersemester 1935 bis Ende des Sommersemesters 1936 besuchte ich die Universität Heidelberg und legte dort meine zahnärztliche Vorprüfung ab. Vom Wintersemester 1936/37 bis zum Sommersemester 1938 studierte ich an der Universität Frankfurt a. M., wo ich nach dem 7. Studiensemester mein zahnmedizinisches Staatsexamen bestand.

Von Anfang Januar 1939 bis zum 1. Juli 1939 war ich Volontärassistent der Poliklinik des Zahnärztlichen Universitäts-Instituts der Stiftung Carolinum an der Universität Frankfurt a. M. Bis zum 1. August war ich als zahnärztlicher Vertreter tätig und nahm dann eine zahnärztliche Assistentenstelle in Arnsberg (Westfalen) bis Ende Dezember 1939 an. Ab Januar 1940 bin ich wieder als Assistent der Poliklinik des Zahnärztlichen Universitäts-Instituts Frankfurt a. Main tätig.